

# Melasma

María Noel Casas\*, Mariana Silvera\*, Cecilia Fernández\*, Julio Magliano\*\*

\* *Médicos Residentes de Dermatología*  
 \*\* *Profesor Adjunto de Dermatología*  
*Cátedra de Dermatología Médico Quirúrgica.*  
*Hospital de Clínicas "Dr. Manuel Quintela".*  
*Facultad de Medicina.*  
*Universidad de la República.*  
*Montevideo - Uruguay*



Dra. M. Casas



Dra. M. Silvera



Dra. C. Fernández



Dr. J. Magliano

**Resumen:** *el melasma es un trastorno común de hiperpigmentación que se presenta como un oscurecimiento simétrico de la cara. A menudo, afecta a mujeres. La patogenia de esta condición es multifactorial, incluyendo factores hormonales, predisposición genética y exposición a la radiación solar. Por su componente dérmico y su tendencia a recidivar es frecuentemente difícil de tratar. Terapias de combinación como la hidroquinona, tretinoína y corticoides han sido usados y se cree que tienen mayor eficacia si se las compara con la monoterapia. Peelings químicos, tratamientos láser y luz pulsada intensa son modalidades terapéuticas adicionales que han sido también usadas para tratar el melasma.*

**Abstract:** *melasma is a common hyperpigmentation disorder, it presents as a symmetric darkening of the face. Often affects women. The pathogenesis of this condition is multifactorial, including hormonal factors, genetic predisposition and ultraviolet light exposure. Because of its dermal component and tendency to relapse, melasma is often difficult to treat. Combination therapies such as hydroquinone, tretinoin and corticosteroids have been used in the treatment of melasma, and are thought to increase efficacy as compared with monotherapy. Chemical peels, laser treatments, and intense pulsed light therapy are additional therapeutic modalities that have been used to treat melasma.*

**Palabras clave:** melasma, pigmentación, patogénesis, tratamiento, peelings químicos, hidroquinona, terapia láser

**Key words:** melasma, pigmentation, pathogenesis, treatment, chemical peels, hydroquinone, laser therapy

## Introducción

El melasma es un trastorno de pigmentación de la piel que se presenta como una hiperpigmentación de la cara. Es una de las hiperpigmentaciones faciales más comunes, su curso es crónico, con gran tendencia a la recurrencia tras la exposición a la radiación solar (RS). Esta pigmentación es debida al aumento de los depósitos de melanina a nivel **dérmico**, a nivel **epidérmico** o en **ambos**<sup>(1-3)</sup>.

Es más común en mujeres, particularmente en edad reproductiva, y en piel más oscura<sup>(2)</sup>. El embarazo aumenta la prevalencia hasta 70% y frecuentemente

persiste luego del parto. Otro factor que se asocia con el melasma es el uso de anticonceptivos orales<sup>(5)</sup>.

Existen varios métodos para valorar la intensidad del melasma, los más empleados son el MASI (*Melasma Area and Severity Index*) y el PGA (*Physicians Global Assessment*), y son de especial interés para evaluar los resultados de nuevos tratamientos e imprescindibles en ensayos clínicos.

Diferentes estudios han demostrado que el melasma afecta emocionalmente la calidad de vida de quien lo padece, con repercusión incluso en su vida social<sup>(3)</sup>.

Se han establecido escalas para la valoración de dicha afectación, como el MelasQoL, que se ha adaptado y validado al castellano para la valoración de pacientes latinoamericanas.

E-mail: juliomagliano@gmail.com

En la etiopatogenia del melasma se describen factores como la predisposición genética, exposición a la RS y la actividad hormonal, así como la angiogénesis<sup>(2,3)</sup>.

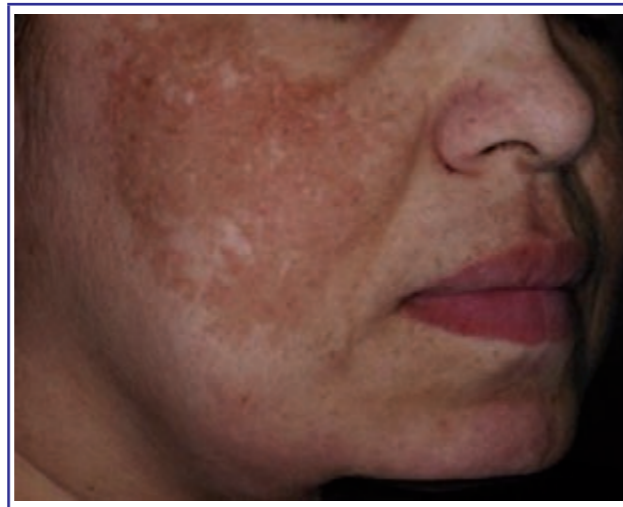### Presentación clínica

El melasma se presenta como una hiperpigmentación simétrica, adquirida y en áreas fotoexpuestas. Generalmente afecta la cara, en diferentes patrones; patrón centro-facial, patrón malar, patrón mandibular o mixto. Sin embargo, menos frecuentemente, puede ocurrir en antebrazos, con o sin compromiso facial<sup>(1)</sup>.

La mayoría de los pacientes tienen una mezcla de estos patrones. El *patrón centro-facial* es el más común y consiste en lesiones en la frente, nariz, labio superior o mentón (Ver Figura 1). El *patrón malar*, afecta sobre todo a las mejillas (Ver Figura 2). El *patrón mandibular* consiste en pigmentación a nivel del maxilar inferior. Este último patrón puede ser una forma de poiquilodermia de Civatte, ya que son pacientes en general postmenopáusicas y las biopsias revelan daño actínico significativo<sup>(4)</sup>.

El *patrón mixto* es el que presenta la combinación de los patrones mencionados anteriormente.

El melasma puede, a su vez, ser clasificado basándose en el examen con lámpara de Wood (emite radiación ultravioleta A entre 320-400 nm) para ayudar a identificar la localización del pigmento. Las lesiones que se realzan con la lámpara de Wood implican un aumento en el contenido **epidérmico** de melanina, mientras que aquellas que no lo hacen implican un aumento del contenido **dérmico** de melanina. La lesiones que



Patrón malar

Figura 2

presentan zonas que se realzan y zonas que no lo hacen se dice presentan un patrón mixto<sup>(4)</sup>.

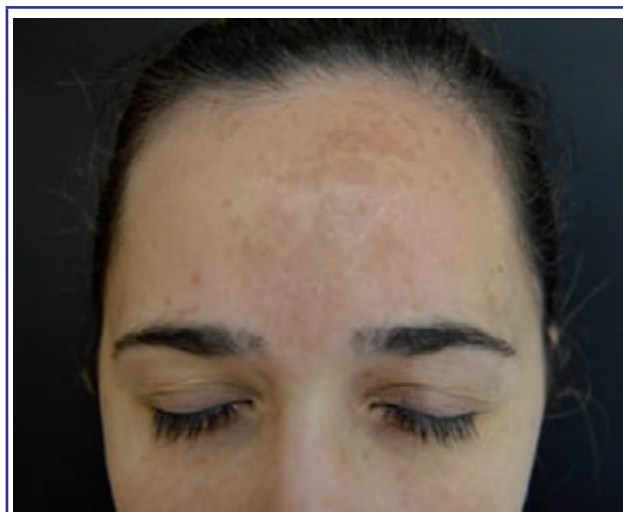
### Diagnóstico y diagnósticos diferenciales

El diagnóstico es clínico, donde se evidencia la hiperpigmentación cutánea en las áreas mencionadas. El examen con lámpara de Wood puede ser usado para demostrar la diferencia en la pigmentación de áreas afectadas de las no afectadas. Más recientemente, la dermatoscopia y la microscopia con focal han sido usadas en el diagnóstico de melasma<sup>(1)</sup>.

Los diagnósticos diferenciales incluyen a la hiperpigmentación postinflamatoria, los léntigos solares, las efélides (*pecas*), la pigmentación inducida por drogas, el liquen plano actínico, la acantosis nigricans facial, la melanosis por fricción, las maculas bilaterales de nevo de ota-like adquirido (*nevo de Hori*) y el nevo de Ota. Estos pueden coexistir en pacientes con melasma, haciendo que su distinción sea importante a la hora de buscar planes terapéuticos<sup>(4)</sup>.

### Patogenia

El melasma es un trastorno complejo y multifactorial, se explica por una disfunción de la melanogénesis dada por la presencia de melanocitos más biológicamente activos en la piel afectada que desempeñan un papel crítico en el desarrollo del melasma y / o el agravamiento, sin embargo, líneas de trabajo con creciente evidencia sugieren que los factores parácrinos de queratinocitos o fibroblastos vecinos juegan un papel fundamental en la patogenia<sup>(2)</sup>.



Patrón centro-facial

Figura 1

Los factores clásicos que influyen en el melasma son las hormonas sexuales femeninas, la predisposición genética y la radiación solar. Sin embargo, varios autores han asociado factores adicionales con la etiología del melasma incluyendo patología tiroidea autoinmune (y *endocrinopatías*), cosméticos, terapia de reemplazo hormonal, anticonceptivos orales, tumores ováricos, fotosensibilización por drogas, embarazo, eventos estresantes, vascularización y luz visible<sup>(1,12)</sup>.

En cuanto al factor hormonal, los receptores de estrógeno (*receptor de estrógeno-alfa* y *estrógeno receptor beta*) se expresan en la piel humana. Se ha demostrado en la piel con melasma un aumento de la expresión de estos receptores.

Los estrógenos son capaces de estimular la melanogénesis de los cultivos de melanocitos humanos. Esto ocurre porque la hormona induce la síntesis de enzimas que resultan en la producción de melanina<sup>(6)</sup>.

Se ha observado una reducción en la melanogénesis cuando el estrógeno es inhibido por su antagonista. Por lo tanto, la melanogénesis inducida por estrógenos parece ser un componente etiológico del melasma. También se observa un aumento de expresión de receptores de progesterona en la epidermis hiperpigmentada<sup>(6)</sup>.

### Tratamiento

Los diferentes opciones terapéuticas se pueden dividir en tres categorías: la fotoprotección, los tratamientos tópicos y los tratamientos con técnicas físicas (*dermabrasión, la luz pulsada y el láser*)<sup>(3)</sup>.

#### Fotoprotección y camuflaje

Los protectores solares son el *Gold Standard* para la protección de la piel frente a la radiación ultravioleta (RUV). Dos tipos son reconocidos: agentes bloqueadores orgánicos y físicos. Deben ser aplicados regularmente para prevenir el empeoramiento y para mantener sus resultados<sup>(8)</sup>.

Los pacientes con melasma deberían usar un protector solar de alto espectro con protección UVA y UVB con un factor de protección solar (FPS) de por lo menos 30, con un bloqueante físico, como dióxido de titanio u óxido de zinc. Además deben ser instruidos para utilizar sombrero de ala ancha así como evitar el sol, cuando sea posible. Los protectores solares utilizados solos como tratamiento del melasma nunca han sido estudiados, su uso es recomendado basado en la experiencia clínica<sup>(9)</sup>.

Adicionalmente, muchos pacientes encuentran en el camuflaje con el uso de maquillaje, un componente importante en el tratamiento del melasma. Muchas presentaciones comerciales de maquillaje tienen una amplia gama de bases o sombras que ofrecen una amplia cobertura y ayudan a reparar el tono de la piel<sup>(9)</sup>.

### Tratamiento tópico

#### Hidroquinona

La **hidroquinona** (depigmentante) evita la oxidación enzimática de la tirosina a dopa, evitando la síntesis de melanina, esto es consistente con el mecanismo de acción selectivo hacia células con actividad tirosinasa activa.

Otros mecanismos de acción son la inhibición de la síntesis de ADN y ARN, degradación de melanosomas y destrucción de melanocitos<sup>(10)</sup>. Se emplea en concentraciones entre 2-4%. Las concentraciones mayores no se recomiendan por la irritación que provocan y la posibilidad de sensibilización. A largo plazo, el empleo de dosis altas y de forma crónica se ha relacionado con la ocronosis especialmente en pacientes africanas (6-8,5%).

La posología recomendada es de una aplicación al día durante períodos de tiempo máximos de 8 a 12 semanas. Para intentar aumentar el poder depigmentante se ha formulado combinada con sustancias que favorezcan su absorción<sup>(11)</sup>. Una de las primeras combinaciones de las terapias tópicas desarrollada para el tratamiento de la hiperpigmentación fue la fórmula de Kligman-Willis, la cual consiste en 5% hidroquinona, 0,1% tretinoína y 0,1% dexametasona. El beneficio se observó utilizándola 2 veces al día luego de 3 semanas de uso aproximadamente. Una de las teorías de la efectividad de la combinación es que la tretinoína previene a la hidroquinona de la oxidación y mejora la penetración epidérmica, mientras que el corticoide tópico reduce la irritación de los otros dos agentes y disminuye el metabolismo celular, con lo cual inhibe la síntesis de melanina. Desde este descubrimiento, otras triples y dobles combinaciones de terapias han sido estudiadas<sup>(9)</sup>. Sin embargo, la combinación mejor estudiada y por ello más recomendada es la fórmula de Kligman modificada. Esta fórmula contiene hidroquinona 4%, tretinoína 0,05% y acetónido de fluocinolona al 0,01%. La pauta aconsejada es una aplicación al día durante dos meses máximo, aunque los autores que han utilizado el tratamiento hasta 6 meses y un año, no han mostrado efectos secundarios relevantes<sup>(12)</sup>.



DRA. ANELLIA KUTSCHER

CLÍNICA DE MEDICINA ESPECIALIZADA  
DERMATOLOGÍA Y ESTÉTICA INTEGRAL

Dermatología clínica · Dermatología estética

Tecnología de excelencia · Clínica de nutrición

Clínica de heridas y flebología · Terapia celular y ortomolecular

Ginecología, rejuvenecimiento genital e incontinencia urinaria

Lord Ponsomby 2456 | Tel 2705 6095 | Montevideo  
www.draanelliakutscher.com.uy



#### Acido azelaico

El **ácido azelaico**, tiene efectos antiproliferativos y citotóxicos en los melanocitos, los cuales son mediados por la inhibición de la actividad de la oxidorreductasa mitocondrial y síntesis de ADN. Es un débil inhibidor competitivo de la tirosinasa in vitro. El ácido azelaico está disponible como crema a concentraciones de 15 a 20%, y su posología es de 2 aplicaciones al día<sup>(13)</sup>.

Presenta mínimos efectos adversos (reacciones alérgicas). Actúa alterando la síntesis de tirosinasa y puede ser usado como agente depigmentante en pacientes con sensibilidad a la hidroquinona<sup>(8)</sup>.

#### Acido kójico

El **ácido kójico** es un derivado del hongo *Aspergillus oryzae*. Su actividad despigmentante deriva de su acción quelante del cobre, necesario para la activación de la tirosinasa. Los estudios que se han realizado siempre han sido combinados con otro tratamiento<sup>(11)</sup>.

#### Acido retinoico

El **ácido retinoico** (*tretinoína*), estimula el turnover queratinocitario, disminuyendo la transferencia de melanosomas y facilitando la penetración de otros ingredientes activos<sup>(9)</sup>.

Se emplea al 0,05% o al 0,1%, pero su uso como depigmentante está limitado por la irritación que provoca y porque debe emplearse durante más tiempo. De hecho, la mejoría clínica se observa a partir de la semana 24 de aplicación<sup>(11)</sup>.

Los efectos adversos asociados son eritema y peeling en el área de aplicación e hiperpigmentación postinflamatoria<sup>(13)</sup>.

#### Peeling

El mecanismo de acción de los agentes de peelings químicos es la remoción de la melanina, en lugar de la inhibición de los melanocitos o melanogénesis, como en los tratamientos previamente discutidos. Son usualmente bien tolerados por los individuos de piel clara; sin embargo, los dermatólogos deben ser más cuidadosos en pacientes de fototipos altos por muchas razones, incluyendo el riesgo de hiperpigmentación postinflamatoria y la agravación del melasma preexistente<sup>(10)</sup>. Pueden ser usados para el tratamiento del melasma e incluye agentes como ácido glicólico (GA) y ácido tricloroacético (TCA), solución de Jessner's (ácido láctico, ácido salicílico, resorcinol y etanol), ácido salicílico, tretinoína y ácido kójico. GA peels a las concentraciones de 10-

70% es popular y puede ser usado en pacientes con pieles oscuras<sup>(13)</sup>. Se obtienen mejores resultados si entre los peelings químicos los pacientes se aplican agentes depigmentantes tópicos. La sinérgica acción de los dos tratamientos blanquea la piel y reduce la formación de melanina<sup>(8)</sup>.

#### Tratamientos con técnicas físicas

##### Láser y luz pulsada Intensa (IPL)

Se han empleado diferentes láseres y fuentes de luz pulsada intensa. La experiencia se limita a series cortas de pacientes y los resultados son desalentadores, especialmente debido a la recurrencia después del tratamiento e incluso empeoramiento por la aparición de hiperpigmentación postinflamatoria<sup>(11)</sup>. El uso de un solo tipo de láser, el láser Q-switched rubry ha sido reportado como inefectivo. El examen de la histopatología de las lesiones pigmentadas inmediatamente después de la aplicación del láser, indica que no todas las estructuras que producen pigmento fueron afectadas por un único tratamiento láser. Mejores resultados se han visto con la combinación de láser fraccionado CO2 más láser Q-switched alexandrita<sup>(13)</sup>.

Un estudio examinó el uso del láser erbio: YAG en 10 mujeres con melasma que no respondían a tratamientos tópicos previos o peelings químicos. Se vio una marcada mejoría del melasma (*MASI; melanin reflectances spectrometry measurements*) inmediatamente luego del láser. Luego de 3 y 6 semanas del tratamiento, todas las pacientes presentaron hiperpigmentación postinflamatoria<sup>(14)</sup>.

La terapia con láser fraccionado parece ser la más prometedora, sin embargo existe a largo plazo riesgo de hiperpigmentación postinflamatoria y la posible necesidad de terapia de mantenimiento. El tratamiento con IPL presenta modestos beneficios como adyuvante. El láser bromuro de cobre puede ser beneficioso en una población selecta, pero se necesitan estudios con mayor seguimiento en el tiempo antes para que esta terapia sea ampliamente recomendada. Dado el costo y la necesidad de múltiples tratamientos, láser y terapias de luz deberían ser consideradas como de tercera línea, en pacientes refractarios que no responden a la terapia tópica o peeling químicos, o para quienes aceptan los riesgos de estos procedimientos<sup>(9)</sup>.

##### Dermoabrasión

La experiencia con esta técnica es limitada. Sólo hay un estudio relevante en el cual se realiza la

dermabrasión alcanzando la dermis media en 533 pacientes. Los resultados a los 5 años de seguimiento muestran una curación del melasma en el 97% de los 398 pacientes evaluados<sup>(15)</sup>. Sin embargo, aunque las complicaciones sólo ocurrieron en 3 casos, dos pacientes desarrollaron cicatrices hipertróficas y una hipopigmentación permanente. Esto, junto con la ausencia de más estudios, hace que la PDA (*Pacific Dermatologic Association*) aconseje ser muy precavidos en la elección de ésta técnica para el tratamiento del melasma<sup>(11)</sup>.

**Nuevas terapias**

Nuevos horizontes terapéuticos apuntarían a un agente tópico (*en un vehículo tal como una loción, crema, ungüento, gel o espuma*) que consiste en un antiestrógeno y un antifactor de crecimiento del endotelio vascular. El antiestrógeno podría ser un modulador selectivo del receptor de estrógeno (*tamoxifeno o raloxifeno*) o un inhibidor de la aromatasa (*tal*

*como anastrozol o letrozol o exemestano*) y el inhibidor del factor de crecimiento sería bevacizumab<sup>(1)</sup>.

**Conclusión**

El melasma, que aparece como una lesión facial asintomática adquirida dada por hiperpigmentación, tiene una patogénesis multifactorial. El tratamiento es más exitoso cuando las terapias se dirigen a más de uno de los factores etiológicos causales. Las combinaciones de agentes tópicos, con o sin modalidades físicas, son el enfoque estándar. Frecuentemente se utilizan preparaciones tópicas que incluyen una combinación de un protector solar e hidroquinona.

La luz pulsada y láser de colorante pulsado son modalidades físicas centradas en la disminución del componente vascular del melasma, cuyos resultados poco alentadores los plantean como de tercera línea.

*Recibido: 18/04/2017  
Aprobado: 15/07/2017*

**Bibliografía**

- Cohen P. Melasma Treatment: A novel approach using a topical agent that contains an anti-estrogen and vascular endothelial growth factor inhibitor. *El Sevier, Medical Hypotheses* 2017;101:1-5 .
- Lee Ai-Young. An updated review of melasma pathogenesis. *DermatologicaSinica*. El Sevier.
- Muñoz B, Estébanez E, Estrada R. Treatment of melasma. *Piel formación continuada en Dermatología*. 2010;25(7):405-410.
- Vaneeta M, MD, Amit G. Pandya, MD. Melasma: A comprehensive update Part I. *J Am Acad Dermatol* 2011;65:989-97.
- Uribe CM, Jaramillo CI. MELASMA: Etiología, factores asociados y correlación de hallazgos clínicos, a la Luz de Wood e histopatológicos, con la respuesta al tratamiento.
- Kippenberger S, Loitsch S, Solano F, Bernd A, Kaufmann R. Quantification of tyrosinase, TRP-1, and TRP-2 transcripts in human melanocytes by reverse transcriptase-competitive multiplex.
- Abdel-Malek Z, Suzuki I, Tada A, Im S, Akcali C. The melanocortin-1 receptor and human pigmentation. *Ann N Y Acad Sci* 1999;885:117e33.
- Iorizzo M, Tosti A, De Padova M. Melasma. Chapter 14.
- Vaneeta M, MD, Amit G. Pandya, MD. Melasma: A comprehensive update Part II. *J Am Acad Dermatol* 2011;65:699-714.
- Gupta A, MD, PhD, MBA/HCM, FRCP (C), Gover M, BSc, Nouri K, MD, Taylor S, MD. The treatment of melasma: A review of clinical trials. *J Am Acad Dermatol* 2006;55:1048-65.
- Muñoz B, Estébanez E, Estrada R. Treatment of melasma. *Piel formación continuada en Dermatología*. 2010;25(7):405-410.
- HM Torok, T Jones, P Rich, S Smith, E Tschen. Hydroquinone 4%, tretinoin 0,05%, fluocinolone acetone 0,01%: a safe and efficacious 12-month treatment for melasma. *Cutis* 2005;75:57-62.
- Rendon M, Berneburg M, MD, Arellano I, MD, Picardo M, MD. Treatment of melasma. *J Am Acad Dermatol* 2006;54:S272-81.
- Manaloto RM, Alster T. Erbium: YAG laser resurfacing for refractory melasma. *Dermatol Surg* 1999;25:121-3.
- Kunachak S, Leelaudomlapi P, Wongwaisayawan S. Dermabrasion: a curative treatment for melasma. *Aesthetic Plast Surg*. 2001;25:114-7).
- Duteil L, Cardot-Leccia N, Queille-Roussel C, et al. Differences in visible light induced pigmentation according to wavelengths: a clinical and histological study in comparison with UVB exposure. *Pigment Cell Melanoma Res*. 2014; 27: 8.

**LA ROCHE-POSAY**  
LABORATOIRE DERMATOLOGIQUE

**ANTHELIOS [XL] PROTECT** | ¿Qué es lo que lo hace único?

**Sinergia filtrante efectiva**

**Mexoryl® SX + Mexoryl® XL  
+ Tinosorb S + Avobenzone**  
▶ Ofrece una protección UV óptima y fotoestable

**Absorción de los filtros UV de ANTHELIOS**

La absorción UV de un filtro es medido con un analizador de transmitancia UV ...y expresado con una unidad arbitraria (U.A.)

**ANTHELIOS [XL]-PROTECT™:**

**Nueva tecnología protectora anti – UVB. Anti – UVA. Antioxidante**

Prevencción de cáncer de piel

Drogas foto sensibilizantes

Foto dermatosis

Pacientes tratados por acné

Desórdenes pigmentarios

Foto envejecimiento

**TRES MOTIVOS PARA ELEGIR ANTHELIOS [XL]**

**Protección de AMPLIO espectro con una relación. UVA/UVB óptima.**

■ Ensayado a nivel celular y molecular. Expresión de los marcadores biológicos estimulados por UV disminuida\*.

■ Ensayado a nivel clínico en 27 estudios.

\*MMP1, p-53, ICAM1, α-MSH, IL-10

**ALTO nivel de seguridad. Para obtener la mejor tolerancia.**

■ Cada Fórmula: Testeada en 265 voluntarios. Piel sensible, propensas a atopía y propensas a acné.

■ Fórmulas pediátricas: Testeadas en 104 bebés y 85 niños. Piel sensible y con tendencia a atopía.

**ALTA elegancia cosmética. Para garantizar el mejor cumplimiento de la indicación.**

■ Un rango amplio de texturas adaptadas a todos los tipos de piel.

■ Fácil de aplicar para protección uniforme.

■ Sin brillo, sin marcas blancas.

ANTHELIOS [XL]-Asegura la protección óptima de sus pacientes.

CONSULTE A SU DERMATÓLOGO  
LA ROCHE-POSAY. LA EXIGENCIA DERMATOLÓGICA.