

## Fármaco Uruguayo lanza su nueva línea de productos Baxter

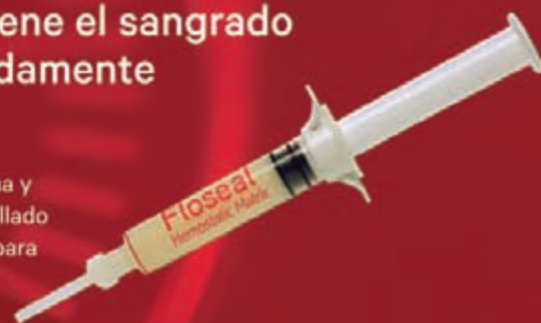

### FloSeal

Matriz hemostática

Detiene el sangrado  
rápidamente

FloSeal es un gel de alta viscosidad -una combinación de gránulos de gelatina y trombina tópica-, especialmente desarrollado para hemostasia, probado clínicamente para el control del sangrado, desde el capilar rezumante hasta el arterial intenso.



### CoSeal

Sellante quirúrgico

Listo cuando lo requiera

CoSeal es un agente sellante vascular completamente sintético, elástico, transparente y potente que satisface sus requerimientos en tiempo de preparación, resultados y beneficios para sus pacientes.



**Baxter**

BioSurgery | BioScience  
ADVANCING SURGERY. ENHANCING LIFE

## Disección Endoscópica Submucosa como tratamiento del cáncer gástrico precoz

Dr. Federico De Simone\*, Dr. Pablo Machado\*\*, Prof. Agda. Ana Mariño\*\*\*

\* Ex Asistente de la Clínica de Gastroenterología, Facultad de Medicina. Universidad de la República. Director de la Clínica Ce.V. En Centro de Referencia Regional Olympus en Endoscopia Digestiva, MUCAM.

\*\* Gastroenterólogo. Ex residente de Gastroenterología, Facultad de Medicina. Universidad de la República.

\*\*\* Prof. Agregada de la Cátedra de Anatomía Patológica. Facultad de Medicina. Universidad de la República. Directora del Laboratorio Inmunopat. Montevideo, Uruguay.

**Resumen:** la disección endoscópica submucosa es una técnica aplicada al tratamiento de las neoplasias gastrointestinales precoces. Permite la resección en bloque, por lo que ofrece un tratamiento pretendidamente curativo de lesiones correctamente seleccionadas.

La realización de la técnica es una curva de aprendizaje larga y compleja ya que se trata de un procedimiento invasivo, que requiere gran destreza, conocimiento y equipamiento específico para ser realizada en forma efectiva y segura.

**Abstract:** endoscopic submucosal dissection is a technique applied to the treatment of early gastrointestinal neoplasms. It allows block resection, so it offers a curative treatment of correctly selected lesions.

The implementation of the technique requires a long and complex learning curve as it is an invasive procedure, requiring great skill, knowledge and specific equipment to be performed effectively and safely.

**Palabras clave:** disección endoscópica submucosa, técnica invasiva, cáncer gástrico precoz.  
**Key words:** endoscopic submucosal dissection, invasive technique, early gastric cancer.

### Introducción

La disección endoscópica submucosa (DES) es un tratamiento desarrollado en Japón y emergente en nuestro medio para el tratamiento de diferentes neoplasias superficiales del tracto digestivo.

Entre las principales ventajas de esta técnica se destacan que es un procedimiento poco invasivo, económico en relación con la cirugía tradicional y ampliamente superior a la biopsia en el diagnóstico y estadificación de las neoplasias. Permite la resección de lesiones mayores

a aquellas extirpadas mediante resección mucosa endoscópica (REM), permitiendo la extracción en bloque de toda la pieza.

La resección en bloque y con márgenes libre de tumor, conocido como resección R0, es un requisito fundamental en la cirugía oncológica<sup>(1,2)</sup>. Este principio se traslada a la endoscopia terapéutica permitiendo la DES la resección R0 de lesiones de gran tamaño y neoplasias precoces con ulceración asociada.

Se trata a su vez de un procedimiento difícil que requiere el aprendizaje de maniobras que no se realizan en la endoscopia terapéutica habitual como el corte circunferencial o el corte lateral, caracterizándose por una curva de aprendizaje estructurada y prolongada.

Como dificultad añadida requiere de una capacidad constante de toma de decisiones que abarcan desde la detección de displasia en la evaluación inicial de la lesión, definir correctamente los bordes de la lesión, seleccionar los accesorios endoscópicos adecuados, identificar los vasos submucosos que se exponen durante la disección para su coagulación y exponer el plano más adecuado para la disección de la capa submucosa.



Dr. De Simone

Dr. Machado

Dra. Mariño

E-mail: fedesi05@yahoo.com.ar



## Cáncer gástrico precoz y avanzado

El cáncer gástrico (CG) ocupa el quinto lugar en frecuencia en el mundo y es la segunda causa de muerte por cáncer a nivel mundial.

El 95% de los casos de CG son adenocarcinomas, la gran mayoría de estos son esporádicos siendo los hereditarios responsables de un bajo porcentaje (1-3%).

El diagnóstico de CG puede hacerse en estadios iniciales o avanzados. El cáncer gástrico **precoz** (CGP) es aquel cuya invasión se limita a la mucosa o submucosa independientemente del compromiso ganglionar.

El cáncer gástrico **avanzado** (CGA) es el que infiltra o sobrepasa la muscular propia. El CGP y el CGA presentan pronósticos muy diferentes.

El CGP presenta una supervivencia a los 5 años mayor del 90%, mientras que la supervivencia del CGA a los 5 años es de 25-30%, por lo tanto el diagnóstico y tratamiento precoz de esta neoplasia es fundamental para su pronóstico<sup>(3-5)</sup>.

## DES: técnica e indicaciones

En el año 1988 Hirao<sup>(6)</sup> reseca una lesión realizando en primera instancia una incisión circunferencial y posterior resección con asa; esta técnica sirvió de punto de partida para el desarrollo de las técnicas de dissección endoscópica submucosa, siendo en el año 1999 cuando Gotoda<sup>(7)</sup> describe la primera resección según técnica de DES. Desde ese entonces la técnica ha experimentado un gran crecimiento y desarrollo fundamentalmente en los países asiáticos, siendo más limitado su uso en occidente.

En una primera instancia el desarrollo de este procedimiento fue diseñado para el tratamiento de lesiones mucosas menores de 20 mm, en estómago; luego se evidenció que también podía aplicarse a los adenocarcinomas bien diferenciados menores de 30 mm y que comprometían incluso la submucosa superficial, e incluso algunas lesiones con ulceración.

El candidato ideal para esta técnica es aquel en el cual la probabilidad de metástasis ganglionar es muy baja.

Gracias a un trabajo publicado por Gotoda<sup>(8)</sup> se ampliaron las indicaciones de DES gástrico. En su publicación, que incluyó una gran serie de pacientes (*más de 5000*), no encontró compromiso linfático en estómago en pacientes con cáncer bien diferenciado que afectara la mucosa (independientemente del tamaño de la lesión), o con úlceras en lesiones menores de 30 mm, ni en el cáncer submucoso bien diferenciado, limitado a carcinoma submucoso superficial (*sm1*) con menos de 30 mm de diámetro.

Los pacientes que no cumplan con los criterios ampliados de Gotoda deben ser intervenidos quirúrgicamente. Siempre que la endoscopia haga sospechar invasión más allá de la mucosa debe completarse la valoración con ecoendoscopia y tomografía computada (TAC).

Para realizar la DES en estómago se cuenta con diferentes tipos de aguja-bisturí, la más utilizada es la *flushknife* (que permite la instilación permanente de solución salina en la submucosa). Se utiliza también una unidad electroquirúrgica (ERBE ICC 200, VIO 200 o VIO 300) y un cap (camisa) de 4 mm de longitud que se coloca en la punta del endoscopio y permite mejorar la visión.

El procedimiento consta de varios pasos que requieren orden y precisión.

En primera instancia se realiza la **marcación**. Se van colocando pequeñas marcas alrededor de la lesión usando un *f ushknife* o en su defecto una aguja precorte. Para facilitar la ubicación y correcta delimitación de los bordes de la lesión es conveniente utilizar equipos con magnificación óptica, alta definición y cromoendoscopia electrónica. De esta manera disminuye la posibilidad de marcación incorrecta y por ende resección no curativa. También es de utilidad la tinción con índigo carmín para delimitar los bordes de la lesión. Por lo general los puntos de marcación se realizan por lo menos 5 mm por fuera de la lesión.

Una vez obtenida la marcación debe analizarse correctamente el **abordaje** a realizarse de la lesión. Según el sitio donde se ubique, puede optarse por un abordaje frontal (lesiones en antro y píloro) o abordaje en retroversión (lesiones de cuerpo, fundus y cardias).

El tercer paso consiste en realizar la **incisión mucosa circunferencial** con un *f ushknife* de 2,5 mm, la punta de la camisa de la aguja actúa como protector permitiendo realizar una manipulación continua. Luego del corte se diseña en profundidad la submucosa adyacente al lado de la mucosa cortada, que no se va a extraer, y se realiza una coagulación adecuada de los vasos sanguíneos en la submucosa subyacente a este margen.

La incisión inicial es casi recta y a medida que se va progresando en el procedimiento y ampliando los

## Criterios ampliados de Gotoda

1. Carcinoma intramucoso (*independientemente del tamaño*) sin ulceración ni invasión linfovascular.
2. Carcinoma intramucoso con ulceración pero menor de 30 mm y sin invasión linfática.
3. Carcinoma submucoso superficial (*sm1*) pero menor de 30 mm y sin invasión linfovascular.
4. Carcinoma indiferenciado pero menor de 20 mm y sin ulceración ni invasión linfovascular.

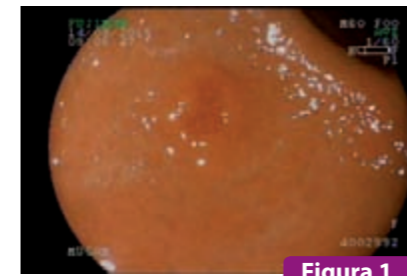


Figura 1

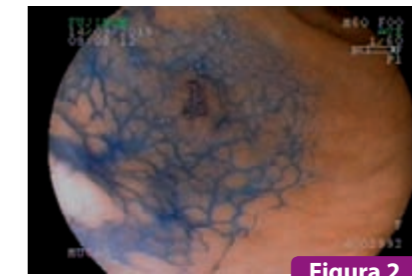

Figura 2

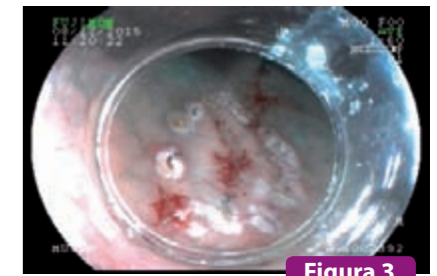


Figura 3

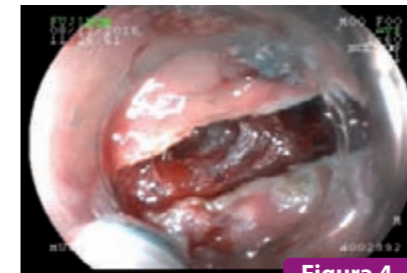

Figura 4

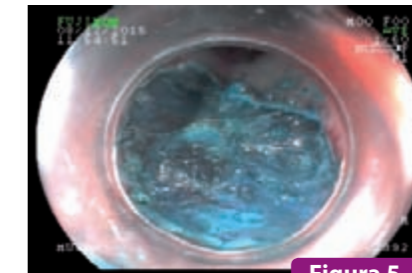


Figura 5

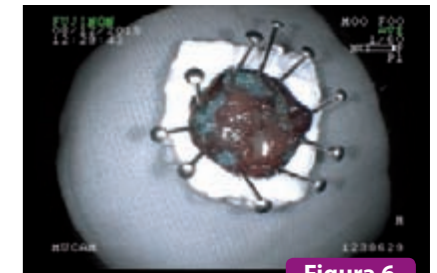


Figura 6

En las imágenes se representan las distintas fases de un caso de DES realizado en nuestro servicio de endoscopia (Clínica CEVEN) en Médica Uruguaya.

**Figura 1 y 2:** se realiza el diagnóstico endoscópico de una lesión gástrica precoz ubicada en cara anterior de curvatura mayor; lesión plana con centro deprimido (París IIb + c) cuya biopsia fue adenocarcinoma bien diferenciado.

**Figura 3:** se realiza el marcaje con bordes libres de lesión. **Figura 4:** corte circunferencial de la lesión.

**Figura 5:** se muestra la base de resección. **Figura 6:** se envía la pieza extendida para estudio histológico.

márgenes del corte va adquiriendo forma de C. Esto finalmente lleva a que la incisión sea circunferencial.

El *f ushknife* permite instilar directamente solución salina en la submucosa del ángulo de corte, permitiendo continuar el corte y seguir extendiendo la incisión.

El cuarto paso es la **dissección submucosa**. La aguja bisturí debe ser mantenida lo más paralela posible a la capa muscular propia, mientras se realiza el paso de la electricidad de la coagulación, controlando adecuadamente el sangrado.

El *f ushknife* permite mantener la dissección casi uniforme y en el área ideal con menos vasculatura. Cuando se logra el abordaje casi en paralelo de la capa muscular se puede utilizar el mismo cuchillo para la dissección y para el corte. La dissección se hace en el tejido submucoso profundo no muy fibrótico, mediante la maniobra de traccionar y tensar con la punta de la aguja bisturí las fibras de tejido conjuntivo.

La conexión de una bomba de agua al *f ushknife* permite infiltrar solución salina a necesidad a nivel de la submucosa para ampliar el grosor de esta capa y facilitar la visualización y la dissección en todo momento. Esto hace el procedimiento más rápido, fácil y seguro, al poder identificar con claridad la capa muscular y la vasculatura submucosa.

La camisa de la punta del *flushknife* protege la capa muscular de la corriente de coagulación y corte, y simultáneamente permite una dissección bastante

profunda de la capa submucosa. Al instilar en la submucosa la lesión se levanta y la submucosa media se separa de la capa muscular propia, creando una *“ventana de dissección”*, que se presenta como el espacio ideal y necesario para realizarla. La bomba de agua permite además localizar rápidamente en caso de sangrado su punto exacto, lavarlo e inmediatamente después realizar la hemostasis. Si no se logra la coagulación luego de 2 o 3 intentos es recomendable sacar y reemplazar el accesorio por una pinza hemostática para evitar la perforación por exceso de coagulación.

La prevención del sangrado intraprocedimiento es un factor clave en el éxito de la técnica. La eficacia de la coagulación aumenta cuando la densidad de corriente disminuye, lo cual da como resultado mejor hemostasia. La capa que contiene menos vasos es la capa submucosa profunda que es la más cercana a la capa muscular propia. Las claves para minimizar el sangrado son: la dissección a este nivel, preferiblemente paralela a la capa muscular propia, y el tratamiento preventivo con precoagulación de los grandes vasos antes de su sección a este nivel.

Luego de realizar la **dissección y resección de la pieza**, ésta debe ser atraída hacia el cap y debe colocarse posteriormente en solución salina. *La pieza se estira, se fija indicando la orientación anatómica, se coloca en formol y se envía para estudio histológico.*



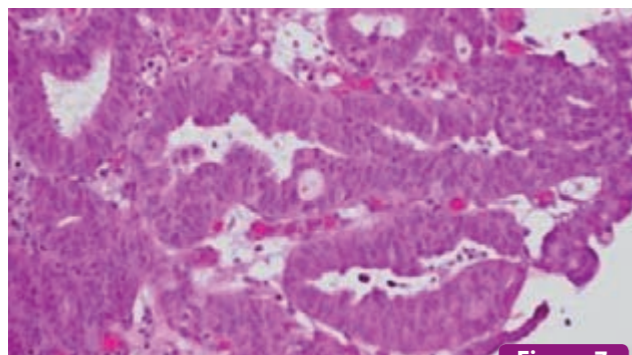


Figura 7

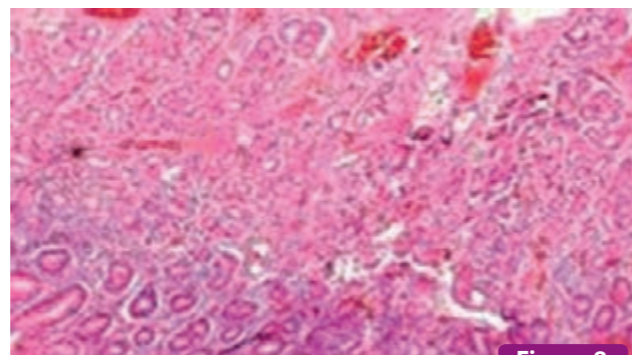


Figura 8

En las figuras 7 y 8 se observa el resultado histológico de la DES realizada que informaba la presencia de una proliferación celular atípica con los caracteres de un adenocarcinoma gástrico superficial de tipo precoz que comprometía todo el espesor de la mucosa sin evidencia de compromiso submucoso.

Los pacientes deben recibir inhibidores de la bomba de protones durante 8 semanas e iniciar dieta líquida a las 24 h de finalizado el procedimiento.

### Complicaciones de la DES

Dentro de las complicaciones se destacan la hemorragia y la perforación. Existen otras menos frecuentes como la estenosis pilórica, la bacteriemia transitoria y la neumonía por aspiración.

La **hemorragia** puede ser aguda o tardía. El sangrado agudo es aquel que se presenta durante la DES y generalmente suele ser controlado sin inconvenientes no generando mayores problemas al paciente. La hemorragia tardía sintomática se presenta en un 5,2% de los pacientes. Puede manejarse con coagulación endoscópica o mediante colocación de clips. El 1,7% de los casos requerirá transfusión<sup>(9,10)</sup>. Si bien este sangrado se presenta con mayor frecuencia dentro de las primeras 24 h de realizado el procedimiento se han descrito hemorragias hasta 8 semanas de finalizado.

La **perforación** por DES gástrica ocurre con una incidencia del 0,5% al 5%. Un 12% aproximadamente requerirán cirugía para tratar esta complicación mientras que el resto recibirá tratamiento conservador (*clips, ayuno, sonda nasogástrica, antibióticos*)<sup>(11-13)</sup>.

El mayor cuidado a tener en cuenta para prevenir la perforación es realizar una correcta inyección de soluciones que mantengan edematizada la submucosa para permitir una visualización constante y adecuada antes de cada corte de dissección con el bisturí. Las áreas fibróticas son las más propensas a perforarse. El rápido reconocimiento de esta complicación permitirá su manejo durante el procedimiento. El signo que indica perforación es cuando se evidencia coagulación de fibras de la capa circular de la pared gástrica, las cuales se tornan blancas. La experiencia del endosco-

pista está inversamente relacionada con la frecuencia de la perforación. No se han registrado muertes por esta complicación.

La perforación por DES es más frecuente en el colon, en el estómago puede presentarse hasta en un 7% en resecciones proximales y en un 1% en distales.

El tratamiento endoscópico de las perforaciones tiene una tasa de éxito del 98%. El manejo quirúrgico se reserva para grandes perforaciones en las cuales falló el tratamiento con clips y que se presentan con una peritonitis grave o con inestabilidad hemodinámica. Otra de las complicaciones descritas es la estenosis pilórica y prepilórica por resección de lesiones de antro distal. En algunos casos el manejo puede realizarse mediante dilataciones con balón, pero en muchos casos el tratamiento definitivo requiere cirugía.

La **bacteriemia transitoria** como complicación de la DES genera malestar general y fiebre, y se maneja en forma conservadora con antibióticos y antitérmicos.

La **neumonía por aspiración** es una complicación que se presenta fundamentalmente en adultos mayores.

### Evaluación histopatológica de la pieza quirúrgica post DES

Una vez recibida por el patólogo, la pieza es fijada con parafina y sometida a cortes longitudinales cada dos milímetros para su evaluación. Actualmente se utiliza la clasificación de Viena que divide los diferentes estadios de evolución del tumor en categorías progresivas, según la clasificación p-TNM ("p" de patología).

Cuando no hay invasión de la lámina propia se denomina tumor in situ (p-Tis), cuando hay invasión de la lámina propia se denomina carcinoma microinvasivo (p-T1m) y si existe invasión de la submucosa, se denomina neoplasia invasiva (p-T1sm).

### Clasificación de Viena de la neoplasia epitelial gastrointestinal

- **Categoría 1:** Negativa para neoplasia/displasia
- **Categoría 2:** Indefinida para neoplasia/displasia
- **Categoría 3:** Neoplasia no invasiva de bajo grado (*adenoma/ displasia de bajo grado*)
- **Categoría 4:** Neoplasia no invasiva de alto grado
  - 4.1 Adenoma/displasia de alto grado
  - 4.2 Carcinoma no invasivo, carcinoma in situ\*
  - 4.3 Sospecha de carcinoma invasivo
- **Categoría 5:** Neoplasia invasiva
  - 5.1 Carcinoma intramucosal\*\*
  - 5.2 Carcinoma submucosal o más profundo

\* No invasivo indica ausencia de invasión evidente.

\*\* Intramucosal indica invasión en la lámina propia o en la muscularis mucosa.

### Resultados en la DES gástrica

En el cáncer gástrico precoz la DES logra una resección en bloque en el 98,9% de los casos y una resección curativa del 88,1%.

La mejor probabilidad de curación se logra en lesiones menores de 20 mm, no ulceradas y en estómago distal. La menor posibilidad de curación (fallas hasta un 40%) se da en lesiones mayores de 30 mm, tumores ulcerados y localizados en estómago proximal.

El tiempo promedio de resección es de 64,8 minutos y la estancia hospitalaria promedio es de 5-8 días<sup>(14,15)</sup>.

Comparada con la resección mucosa endoscópica, la DES mejora en forma significativa la tasa de resección en bloque a nivel gástrico (83 vs 42%). También mejora la tasa de resección R0 (83 vs 24%) y la recurrencia de lesiones gástricas (4 vs 18%).

Como contrapartida, el porcentaje de complicaciones es más elevado. En la DES en comparación con la REM, se observan más perforaciones (2,8 – 2,0 vs 0,5%) y más hemorragias (22 vs 10%).

Con respecto a la cirugía, la DES muestra una supervivencia a 5 años muy similar (mayor al 90%). La DES supera ampliamente a la cirugía en cuanto a tener menores índices de morbilidad<sup>(16)</sup>.

### Diferencias entre Oriente y Occidente

La DES es una técnica compleja que requiere de una prolongada curva de aprendizaje, ésta se afronta de diferente manera en los países asiáticos y en los occidentales.

En Japón, país donde se encuentra más desarrollada la técnica, se considera que no cualquier endoscopista es candidato para realizar DES. Se requiere de habilidades demostradas en detección y caracterización de lesiones mucosas, tomar biopsias dirigidas en forma correcta, dominar técnicas de hemostasia, polipectomía y resección mucosa endoscópica, pero los requisitos más valorados son la actitud y personalidad del candidato. En Japón se inicia el entrenamiento con DES gástrica antes de pasar a otras localizaciones.

Las recomendaciones generales son aplicadas en las distintas instituciones de aprendizaje de manera de estandarizar y poder evaluar correctamente los resultados en la técnica.

En la fase inicial el endoscopista adquiere los conocimientos necesarios en la detección y diagnóstico del CGP, así como las indicaciones de la DES. En la segunda fase participa como observador en múltiples procedimientos realizados por expertos. Luego inicia sus primeros procedimientos en modelos de animales donde debe completar al menos 30 DES.

Esta fase de entrenamiento tiene una duración aproximada de un año. Luego, sí se pasa a la práctica clínica de la DES supervisada por expertos. Se debe comenzar por lesiones pequeñas, distales, menores de 20 mm, sin úlcera ni fibrosis. En esta localización debe completar 30 estudios. Por último, se pasa a lesiones proximales donde se sugiere completar 40 DES.

BENEFICIOS DE EL OBSERVADOR 365

¿Todavía no tenés tu tarjeta?  
**SUSCRIBITE HOY**

SUSCRIBITE AL 0800 8218 | WWW.SUSCRIPCIONES.COM.UY

CONSULTÁ LOS + DE 5.300 BENEFICIOS EN URUGUAY Y ARGENTINA EN WWW.ELOBSERVADOR365.COM.UY

f /EIObservador365  
@365EIObservador

Siguiendo este estricto programa de formación, las tasas de resección completa obtenidas son del 100% y la tasa de complicaciones del 1,7%<sup>(17-19)</sup>.

Sin duda que el gran desarrollo de la DES en Japón va de la mano de la elevada prevalencia de CGP en dicho país. Es por tal motivo que cuentan con campañas poblacionales de screening y los endoscopistas están habituados a la búsqueda y detección de lesiones precoces, llegando al día de hoy a diagnóstico más del 50% del total de neoplasias gástricas en estadio temprano. Este incremento en el diagnóstico de neoplasias gástricas precoces genera las condiciones para el desarrollo y consolidación de la DES como técnica endoscópica capaz de reseccionar estas lesiones.

Por otra parte, en los países occidentales existe una baja prevalencia de este tipo de lesiones y ausencia de programas de screening poblacionales, por lo que existe una menor frecuencia diagnóstica de las neoplasias gástricas en estadios precoces, disminuyendo por tanto las oportunidades de aplicación de un tratamiento endoscópico con intención pretendidamente curativa. En los países occidentales la curva de aprendizaje se aplica de manera distinta, adaptada a cada medio en particular. Se recomienda visitar centros de referencia para presenciar al menos 15 DES antes de comenzar a practicarla<sup>(20)</sup>. La práctica en modelo animal, al igual que en los países asiáticos, es sugerida sabiendo la limitante existente en muchos países occidentales para contar con modelos animales in vivo.

Es probable que debido a la alta prevalencia de cáncer colorrectal en Occidente, el tratamiento de las neoplasias

precoces en esta topografía sea la indicación predominante de DES en el futuro. La limitante se encuentra en la luz colónica estrecha, las haustras, el peristaltismo, la pared fina del colon, todos elementos que dificultan aún más la técnica y aumentan las complicaciones por lo que la curva de aprendizaje debe ser aún mayor.

## Conclusiones

La dissección endoscópica submucosa (DES) es una técnica endoscópica que permite de manera altamente eficaz el tratamiento de lesiones precoces del tracto gastrointestinal.

Se trata de una técnica difícil técnicamente y con alto porcentaje de complicaciones, aunque la mayoría son reconocidas y tratadas en forma precoz. Para difundir esta técnica en nuestro medio hay que enfatizar en primer lugar que debe aumentarse el diagnóstico de lesiones precoces realizando para tal fin una endoscopia de alta calidad.

El aprendizaje de la DES es heterogéneo y varía en función de la habilidad individual, de los modelos de entrenamiento disponibles o de la disponibilidad de expertos en la técnica. El aprendizaje progresivo y continuo lleva al endoscopista al correcto manejo de este procedimiento que se ha convertido en el método ideal para el tratamiento del cáncer gástrico precoz.

**Recibido:** 29/03/2017  
**Aprobado:** 25/08/2017

## Bibliografía

- Retana A. An update in endoscopic management of gastric cancer. *Curr Opin Gastroenterol* 2011; 27: 576-582.
- Gotoda T. Endoscopic resection of early gastric cancer. *Gastric Cancer* 2007; 10: 1-11.
- Hirasawa K. Risk assessment chart for curability of early gastric cancer with endoscopic submucosal dissection. *Gastrointest Endosc* 2011; 74: 1268-75.
- Koeda K. Minimally invasive surgery for gastric cancer: the future standard of care. *World J Surg* 2011; 35(7): 1469-77.
- Lee TH, Cho JY, Chang YW, Kim JO, Lee JS, Cho WY, et al. Appropriate indications for endoscopic submucosal dissection of early gastric cancer according to tumor size and histology type. *Gastrointest Endosc* 2010; 71: 920-6.
- Hirao M, Masuda K, Asanuma T, Naka H, Noda K, Matsuura K, et al. Endoscopic resection of early gastric cancer and other tumors with local injection of hypertonic saline epinephrine. *Gastrointest Endosc* 1988; 34: 264-9.
- Gotoda T, Kondo H, Ono H, Saito Y, Yamaguchi H, Saito D, et al. A new endoscopic mucosal resection procedure using an insulation-tipped electro-surgical knife for rectal flat lesions: Report of two cases. *Gastrointest Endosc* 1999; 50: 560-3.
- Gotoda T, Yanagisawa A, Sasako M, Ono H, Nakanishi Y, Shimoda T, et al. Incidence of lymph node metastasis from early gastric cancer: Estimation with a large number of cases at two large centers. *Gastric Cancer* 2000; 3: 219-25.
- Isomoto H, Ohnita K, Yamaguchi N, Fukuda E, Ikeda K, Nishiyama H, et al. Clinical outcomes of endoscopic submucosal dissection in elderly patients with early gastric cancer. *Eur J Gastroenterol Hepatol*. 2010; 22: 311-7.
- Abe N, Gotoda T, Hirasawa T, Hoteya S, Ishido K, Ida Y, et al. Multicenter study of the long-term outcomes of endoscopic submucosal dissection for early gastric cancer in patients 80 years of age or older. *Gastric Cancer*. 2012; 15: 70-5.
- Cardoso DM, Campoli PM, Yokoi C, Ejima FH, Barreto PA, de Brito AM, et al. Initial experience in Brazil with endoscopic submucosal dissection for early gastric cancer using insulation-tipped knife: a safety and feasibility study. *Gastric Cancer*. 2008; 11: 226-32.
- Catalano F, Trecca A, Rodella L, Lombardo F, Tomezzoli A, Battista S, et al. The modern treatment of early gastric cancer: our experience in an Italian cohort. *Surg Endosc*. 2009; 23: 1581-6.
- Coda S, Trentino P, Antonellis F, Porowska B, Gossetti F, Ruberto F, et al. A Western single center experience with endoscopic submucosal dissection for early gastrointestinal cancers. *Gastric Cancer*. 2010; 13: 258-63.
- Yamaguchi N, Isomoto H, Fukuda E, Ikeda K, Nishiyama H, Akiyama M, et al. Clinical outcomes of endoscopic submucosal dissection for early gastric cancer by indication criteria. *Digestion*. 2009; 80: 173-81.
- Lee H, Yun WK, Min BH, Lee JH, Rhee PL, Kim KM, et al. A feasibility study on the expanded indication for endoscopic submucosal dissection of early gastric cancer. *Surg Endosc*. 2011; 25: 1985-93.
- Lian J, Chen S, Zhang Y, Qiu F. A meta-analysis of endoscopic submucosal dissection and EMR for early gastric cancer. *Gastrointest Endosc* 2012; 76: 763-70.
- Deprez PH, Bergman JJ, Meisner S, Ponchon T, Repici A, Dinis-Ribeiro M, et al. Current practice with endoscopic submucosal dissection in Europe: position statement from a panel of experts. *Endoscopy*. 2010; 42: 853-8.
- Probst A, Golger D, Arnholdt H, Messmann H. Endoscopic submucosal dissection of early cancers, flat adenomas, and submucosal tumors in the gastrointestinal tract. *Clin Gastroenterol Hepatol*. 2009; 7: 149-55.
- Kim EY, Jeon SW, Kim GH. Chicken soup for teaching and learning ESD. *World J Gastroenterol*. 2011; 17: 2618-22.
- Kaltenbach T, Soetikno R, Kusano C, Gotoda T. Development of expertise in endoscopic mucosal resection and endoscopic submucosal dissection. *Techn Gastrointest Endosc*. 2011; 13: 100-4.