

Onicomiasis

– Tratamiento con dispositivos médicos –

Fátima Agüero Zaputovich*, Lourdes González Burgos**

* Médica Dermatóloga.
Profesora Asistente. Cátedra de Dermatología,
Facultad de Ciencias Médicas; Universidad Nacional de Asunción.
Directora de DERMALASER.

** Médica Dermatóloga.
Auxiliar de la Enseñanza. Cátedra de Dermatología,
Facultad de Ciencias Médicas, Universidad Nacional de Asunción.
Directora Médica de DERMALASER.



Resumen: La onicomiasis es la infección que compromete a las uñas, habitualmente causada por dermatofitos, levaduras o mohos.

Su tratamiento no es obligatorio, pero en determinadas situaciones, como en inmunodeprimidos o cuando afecta la autoestima, es necesario.

El tratamiento con antimicóticos por vía oral es el estándar de oro, pero es prolongado, no es efectivo en el 100% y se han reportado casos de resistencia. Recientemente han surgido diversas tecnologías, como el láser o la terapia fotodinámica, que complementan y se integran al arsenal terapéutico por ser indoloras, con escasas reacciones adversas y contraindicaciones.

En el presente artículo presentamos la experiencia clínica de las autoras con estas nuevas tecnologías. Se enfatiza en la necesidad de crear protocolos estandarizados para poder integrar estas nuevas y atractivas herramientas, que prometen ser útiles en el tratamiento de la onicomiasis.

Abstract: Onychomycosis is the infection that involves the nails, usually caused by dermatophytes, yeasts or molds.

The treatment is not mandatory, but in some situations, like immunodeficiency or when it affects self-esteem, it is necessary.

The treatment with oral antifungal is the gold standard, but it is prolonged, not effective in 100% and several cases of resistance have been reported. Recently, new technologies such as laser or photodynamic therapy have emerged, which complement and get integrated into the therapeutic resources, being painless, with few adverse reactions and contraindications.

In the present article we present the clinical experience from the authors with these new technologies. We emphasize the need to create standardized protocols to reach better results and so be able to integrate these new tools, that promise to be a useful resource in the treatment of onychomycosis.

Palabras clave: onicomiasis, antimicóticos, láser, terapia fotodinámica.

Key words: onychomycosis, antifungals, laser, photodynamic therapy.

Definición y prevalencia

La onicomiasis es una infección de las uñas causada por dermatofitos, levaduras o mohos no dermatofitos. Los agentes etiológicos más comunes son los dermatofitos, en particular el *Trichophyton rubrum*, seguidos por las levaduras como la *Cándida albicans*⁽¹⁾.

Es la enfermedad que con más frecuencia compromete a las uñas. Puede afectar el aparato ungual de manos o pies, siendo esta última localización la más usual. Se presenta con mayor frecuencia en varones, en inmunocomprometidos, en pacientes con predisposición genética y en pacientes con patologías vasculares⁽¹⁻³⁾.

Indicaciones de tratamiento

El tratamiento de la onicomiasis no es obligatorio en todos los pacientes, pero existen casos en que su presencia favorece la aparición de infecciones bacterianas que pueden poner en riesgo la vida.

En estos casos y cuando se presenta en inmunocomprometidos, causa dolor o la autoestima del paciente se ve afectada, podemos recurrir al arsenal terapéutico local, sistémico o hacer uso de la tecnología para intentar eliminar esta patología de tan difícil manejo.

Aunque el tratamiento antimicótico oral sigue siendo el estándar de oro para tratar la onicomiasis, éste es prolongado, no es efectivo en un 100% y se describen con su uso casos de resistencia y recidiva.

Existen pacientes en los que no se puede utilizar el tratamiento sistémico, como:

- pacientes que presentan efectos adversos a los antimicóticos,
- los que tienen contraindicaciones para la terapia antifúngica sistémica,
- los que presentan riesgo de interacción farmacológica o
- los que, por elección, no quieren recibir tratamiento sistémico.

Debemos recurrir entonces al *tratamiento tópico con lacas (prolongado y poco efectivo)* o las diversas tecnologías como el *láser* o la *terapia fotodinámica*, entre otras⁽⁴⁾.

Tratamiento con dispositivos médicos

El uso de dispositivos médicos para tratar la onicomiasis se ha vuelto atractivo por ser prácticamente

- indoloro, por presentar
- escasos efectos adversos o
- contraindicaciones.

La terapia de **combinación** entre un **láser ablativo fraccionado** y un **agente antimicótico tópico** se ha reportado como eficaz para tratar la onicomiasis.

En un estudio no controlado, 24 pacientes con onicomiasis se sometieron a tres sesiones de tratamiento con láser fraccionado CO₂ y aplicaciones diarias de amorolfina tópica durante 12 semanas, con respuestas completas (*uñas de apariencia normal y el examen microscópico negativo para hongos*) en el 50% de los pacientes después de 12 semanas^(4,5).

En otro estudio, 75 pacientes tratados con 3 sesiones de láser fraccionado CO₂ una al mes, más la aplicación de terbinafina en crema diariamente por 3 meses, se

obtuvo mejoría en el frotis y cultivo a los 3 meses de 94,66% y 92% respectivamente y a los 6 meses de 84% y 80%⁽⁶⁾.

Los autores del estudio postularon que la terapia con láser ablativo fraccionado podría inducir efectos fungicidas directos, y las numerosas columnas verticales de daño tisular creado por estos láseres podrían aumentar la penetración de un agente antimicótico tópico⁽⁴⁾.

Otro láser utilizado en el tratamiento de la onicomiasis es el **Nd Yag**. Se han realizado estudios utilizando el Nd Yag 1064 de pulso largo efectuando 4 sesiones con intervalos de una semana, algunos pacientes requirieron 2 ciclos de tratamiento por presentar control micológico positivo.

Para todos los casos que completaron el primer o segundo ciclo de tratamiento, las tasas globales de curación en las visitas de seguimiento de 1, 3 y 6 meses fueron del 63,5%, 57,7% y 51,9%, respectivamente⁽⁷⁾.

Otro dispositivo utilizado es el láser *Nd Yag Q-switched de 1064 nm*, en un estudio que incluyó a 62 pacientes tratados con una sola sesión se observó el 93% de respuesta a los tres meses del tratamiento láser inicial; 100% de respuesta clínica a los seis meses y 100% de respuesta clínica y micológica (KOH-) a los nueve meses finales⁽⁸⁾.

Los mecanismos de acción propuestos para explicar como la terapia láser trata la onicomiasis no están del todo esclarecidos, pero se postulan los siguientes:

- efectos directos fungicidas,
- inhibición de hongo por los cambios inducidos por el láser en el tejido,
- fototérmolisis selectiva y
- efectos inmunológicos inducidos por el láser^(4,9).

La terapia fotodinámica (TFD) ha sido aplicada para el tratamiento de la onicomiasis⁽⁴⁾. El procedimiento implica la aplicación de un fotosensibilizador tópico seguido de irradiación de la zona de tratamiento con una fuente de luz apropiada. Un estudio propone el protocolo de 3 sesiones de TFD, usando metil-aminolevulinato 16% como fotosensibilizante y luz roja, separadas por 1 o 2 semanas. Estas irán precedidas de la aplicación de urea 40% durante unos días⁽¹⁰⁾. Nuevos ensayos clínicos deben optimizar los protocolos y establecer qué pacientes se benefician especialmente de recibir este tratamiento.

También existen reportes y estudios de onicomiasis tratadas con *láser diodo 1064 nm, Nd Yag 1320 nm, Dye láser, iontoforesis, ultrasonidos* y combinaciones de *láser con terapia fotodinámica o antimicóticos tópicos*^(4,11-14).

Estudios con ensayos aleatorios que comparen los diferentes dispositivos con el placebo y entre sí, así como estudios de seguimiento a largo plazo serían

Prescripción segura

Ahora también
en su celular!!!

Farmanuario+

Vademécum Móvil

- **Reseña técnica de todos los medicamentos**
- **Precio actualizado de venta al público**
- **Medicamentos Similares**
- **Lanzamientos y precios siempre actualizados**



PRECIO ESPECIAL **LANZAMIENTO** **us\$ 4.90!**
AL MES

Descárguelo ya!!

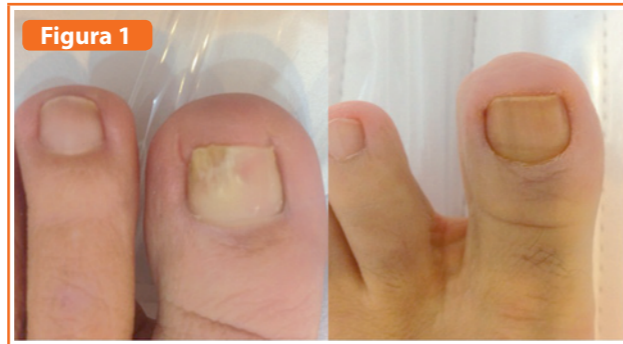

Figura 1
Onicomiosis tratada con 3 sesiones de láser fraccionado CO₂ y ciclopiroxolamina al 8% por 3 meses. Fotos pretratamiento y a los 6 meses.

útiles para aclarar la eficacia, los mecanismos, los regímenes óptimos y las indicaciones para aplicar correctamente la tecnología en el tratamiento de la onicomiosis^(15,16).

Experiencia de las autoras

A continuación presentamos una serie de 10 casos clínicos tratados con láser Nd Yag Q-switched 1064 nm con los siguientes parámetros:

- Spot 3 mm,
- frecuencia 4 Hz,
- Potencia: 300 Joules,
- fluencia 1000mJ/cm², en sesiones mensuales que variaron de 1 a 3, con controles al mes, a los 3 y a los 6 meses.

De los 10 pacientes tratados 6 eran mujeres y 4 varones, con un promedio de edad de 54 años (32 a 76 años), el índice de severidad de la onicomiosis (ISO) fue leve en 1 caso, moderado en 4 y severo en 5, todos los pacientes presentaron lesiones en el hallux.

El frotis pretratamiento fue positivo para hifas en todos los casos y el cultivo fue positivo para *Trichophyton rubrum*.

En 8 pacientes se obtuvo cura clínica y micológica a los 3 meses, un paciente presentó mejoría clínica (el ISO pasó de severo a moderado) con persistencia de cultivo positivo y en una paciente hubo desmejoría del cuadro.

Entre los efectos adversos podemos citar leve dolor al finalizar la dosis total acumulada en 2 pacientes. (Ver Figura 1)

Otro grupo de pacientes fue tratado con láser CO₂ en modo fraccionado 30 w de potencia, 200 um de espaciado, 2000 mseg de duración de pulso. Se realizaron 3 sesiones con intervalos de 1 mes y se adicionó la

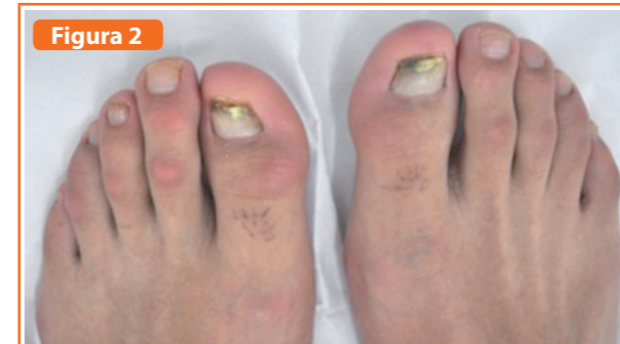


Figura 2
Onicomiosis tratada con Nd Yag Q-switched 1064 nm, 3 sesiones. Fotos pretratamiento y a los 6 meses.

aplicación de ciclopiroxolamina al 8% en laca, diariamente por 3 meses. (Ver Figura 2)

De 5 pacientes tratados 2 fueron mujeres y 3 varones, con edades comprendidas entre 25 y 57 años. En estos pacientes el frotis y cultivo para hongos fue negativo. Se decidió aplicar este tratamiento de prueba ante la negatividad del cultivo, utilizando las columnas hechas por el láser CO₂ para la penetración del antimicótico ante el diagnóstico clínico de onicomiosis.

Bibliografía

- Piraccini B. J. Onychomycosis: a review. *Fungi* 2015, 1, 30-43; doi:10.3390/jof1010030
- Sigurgeirsson B, Baran R. The prevalence of onychomycosis in the global population: a literature study. *J Eur Acad Dermatol Venereol* 2014; 28:1480
- Gupta AK, Daigle D, Foley KA. The prevalence of culture-confirmed toenail onychomycosis in at risk populations. *J Eur Acad Dermatol Venereol* 2015; 29:1039.
- Rich P, Jefferson J. Overview of nail disorders. *UpToDate* 2016
- Lim EH, Kim HR, Park YO, et al. Toenail onychomycosis treated with a fractional carbon-dioxide laser and topical antifungal cream. *J Am Acad Dermatol* 2014; 70:918.
- Bhatta AK, Keyhal U, Huang X, Zhao JJ. Fractional carbon-dioxide laser-assisted topical therapy for treatment of onychomycosis. *J Am Acad Dermatol* 2016; 74(5): 916-923.
- Wanitphakdeedecha R, Thanomkitti K, Bunyaratavej S, Manuskiatti W. Efficacy and safety of 1064-nm Nd:YAG laser in treatment of onychomycosis. *J Dermatolog Treat.* 2016;27(1):75-9. doi: 10.3109/09546634.2015.1034078. Epub 2015 Apr 17.
- Galvan Garcia, H. R. (2014). Onychomycosis: 1064-nm Nd:YAG q-switch laser treatment. *Journal of Cosmetic Dermatology*, 13: 232-235.
- Hollmig ST, Rahman Z, Henderson MT, Rotatori RM, Gladstone H, Tang JY. Lack of efficacy with 1064-nm neodymium:yttrium-aluminum-garnet laser for the treatment of onychomycosis: a randomized, controlled trial. *J Am Acad Dermatol.* 2014;70(5):911.
- Robres P, Aspiroz C, Rezusta A, Gilaberte Y. Utilidad de la terapia fotodinámica en el manejo de la onicomiosis. *Actas Dermosifiliogr.* 2015;106 (16):795-805.
- Renner R, Grusser K Sticherling M. 1,064-nm diode laser therapy of onychomycosis: results of a prospective open treatment of 82 toenails. *Dermatology.* 2015;230(2):128-34.
- Ortiz AE, Truong S, Serowka K, Kelly KM. A 1,320-nm Nd:YAG laser for improving the appearance of onychomycosis. *Dermatol Surg.* 2014 Dec;40(12):1356-60.
- De Oliveira, Guilherme Bueno et al. The Association of Fractional CO₂ Laser 10.600nm and Photodynamic Therapy in the Treatment of Onychomycosis. *Anais Brasileiros de Dermatologia* 2015; 90(4): 468-471.
- Gupta A, Simpson F. Device-based therapies for onychomycosis treatment. *Skin Therapy Lett.* 2012 Oct;17(9):4-9.
- Bristow IR. The effectiveness of lasers in the treatment of onychomycosis: a systematic review. *Journal of Foot and Ankle Research.* 2014;7:34. doi:10.1186/1757-1146-7-34.
- Francuzik, W., Fritz, K. Salavastru, C. Laser therapies for onychomycosis - critical evaluation of methods and effectiveness. *Journal of the European Academy of Dermatology and Venereology*, 2016;30: 936-942. doi: 10.1111/jdv.13593.

Dos pacientes presentaron ISO moderada y 3 ISO severa, todos los pacientes presentaron lesiones en hallux.

Un paciente obtuvo cura clínica, otro pasó de tener ISO moderada a leve y los 3 restantes pasaron de tener un ISO severo a uno moderado.

Como efecto adverso poco relevante pudimos observar en todos los casos, la persistencia de las microperforaciones en la superficie ungueal, la cual es transitoria.

Conclusión

La terapia con láser sola o acompañada de otras tecnologías o de antimicóticos tópicos, se presenta como una herramienta útil en el arsenal terapéutico contra la onicomiosis. No obstante se hace necesaria la aplicación de protocolos para estandarizar parámetros a ser utilizados en diferentes centros, la realización de estudios aleatorizados y con grupo control que tengan más tiempo de seguimiento, además se debe considerar el índice de severidad de la onicomiosis y la velocidad de crecimiento de uñas de manos y pies.

Definir cuál es la opción terapéutica más adecuada ante cada caso en particular sigue siendo un desafío para los médicos, teniendo sobretodo en cuenta que muchas veces, a pesar que el diagnóstico clínico es casi indiscutible, el retorno de los cultivos es negativo y es en esta situación en la que debemos sopesar el costo/beneficio de las diferentes opciones terapéuticas.

Recibido: 28/06/2016
Aprobado: 02/08/2016