

Tumores del estroma gastrointestinal

– Tratamiento quirúrgico –

Prof. Dr. Gustavo Machaín*, Dr. Horacio Paredes**,
Dr. Juan Marcelo Delgado**, Dra. Laura Ramírez**

*Jefe de Cátedra y Servicio II Cátedra de Clínica Quirúrgica. **Médicos Residentes de Cirugía.
Facultad de Ciencias Médicas. Universidad Nacional de Asunción, Paraguay

Resumen: Los tumores del estroma gastrointestinal son neoplasias mesenquimáticas del tracto gastrointestinal que tienen su origen a partir de un precursor de células intersticiales de Cajal. Un 70% se ubican en estómago, un 20-30% en el intestino delgado y un 7% en la región anorrectal.

El pronóstico de los pacientes se estratifica mediante un sistema de clasificación basado en el tamaño tumoral y el índice mitótico descrito por Fletcher.

El mejor tratamiento, desde el punto de vista del pronóstico, es la cirugía con resección completa. Aún así, la recurrencia alcanza valores de entre un 27% a un 84%, con una mortalidad asociada al tumor de entre un 30,8% a un 68%.

El objetivo del presente artículo es presentar y discutir un caso clínico a la luz de las controversias acerca del tratamiento quirúrgico de los tumores del estroma gastrointestinal.

Palabras clave: Tumores del estroma gastrointestinal, CD 117, laparoscopia.

Abstract: The GIST tumors are mesenchymal neoplasms of the gastrointestinal tract that are originated from a precursor of interstitial cells of Cajal. The peak incidence is between the 4th and 6th decades. 70% are located in the stomach, 20-30% in the small bowel and 7% in the anorectal region.

At present, the prognosis of patients is stratified using a rating system based on tumor size and mitotic index described by Fletcher.

From the prognosis point of view, the best treatment, is surgery and its complete resection. Still, the recurrence reaches values between 27% to 84%, with a tumor-associated mortality from 30.8% to 68%. Being lower in small tumors and in whom surgical resection was complete. GIST surgical treatment of can be performed with several techniques: open; laparoscopic; endoscopic; combined laparoscopic and endoscopic; assisted by endoscopy and laparoscopy.

Keywords: GIST, CD 117, laparoscopy.

Previamente estos tumores se clasificaron como *leiomiomas*, *leiomiomas* o *leiomioblastomas*. y en 1983 Mazur y Clark fueron los primeros en denominarlos como neoplasias del tracto gastrointestinal no epiteliales⁽¹⁾ al encontrar diferencias estructurales e inmunohistoquímicas en comparación con otros tumores del tracto digestivo.

Posteriormente en 1998, Hirota y sus colegas, describieron la presencia de mutaciones activantes en el protooncogen C-KIT en pacientes con tumores GIST. Este gen está localizado en el brazo q1 1-12 del cromosoma 4 y codifica para una proteína receptora de membrana llamada C-KIT o KIT⁽²⁾. Esta proteína tiene actividad tirosina-quinasa y cuando existe una mutación que resulta en una ganancia de función de su actividad enzimática, ésta provoca una estimulación independiente, causando una transducción de señales que lleva a una proliferación celular desregulada.

Es el *sarcoma* más frecuente del tracto gastrointestinal. Supone el 2% de tumores a este nivel, pero el 80% de los sarcomas gastrointestinales. Su incidencia es de 10 a 20

Tumores GIST

Los tumores del estroma gastrointestinal (GIST, del inglés *gastrointestinal stromal tumors*) son neoplasias mesenquimáticas del tracto gastrointestinal que tienen su origen a partir de un precursor de células intersticiales de Cajal.



Prof. Dr. Gustavo Machaín



Dr. Juan Marcelo Delgado

E-mail: gmmachain@yahoo.com

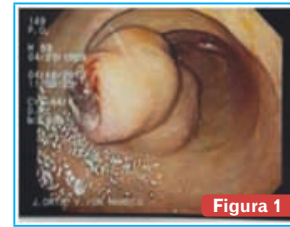


Figura 1
Tumor antral por Endoscopia.

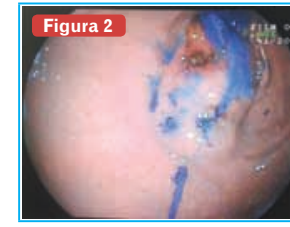

Figura 2
Tumor con tinción con colorante por Endoscopia.



Figura 5
Post operatorio inmediato de Gastrectomía. Radiología de Vaciamiento gástrico retardado (paresia gástrica) importante

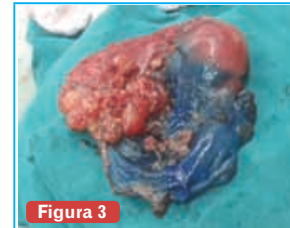

Figura 3
Pieza Quirúrgica con tumoración antral y distribución del colorante por tercio superior de cuerpo y fundus gástrico

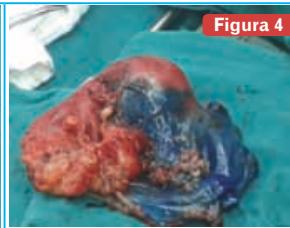

Figura 4

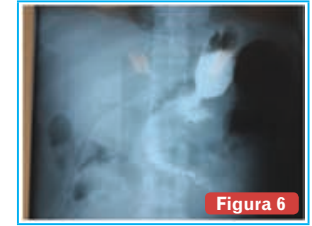

Figura 6
Recuperación de vaciamiento gástrico retardado tratado con suspensión de ingesta por vía oral, procinéticos gástricos y sonda nasoyeyunal para nutrición.

casos por millón de habitantes, teniendo una prevalencia mayor, debido al curso clínico largo de la enfermedad (10-15 años)^(3,4).

La incidencia máxima es entre la 4ª y 6ª décadas, siendo la distribución por géneros semejante. Aunque estudios recientes sugieren una incidencia algo superior en varones⁽⁴⁾.

Se pueden localizar en cualquier parte del tracto gastrointestinal, así como también en omento, mesenterio o retroperitoneo:

- un 70% se ubican en *estómago*,
- un 20-30% en el *intestino delgado* y
- un 7% en la *región anorrectal*.

A diferencia del resto del tubo digestivo, en el esófago los leiomiomas son más frecuentes⁽⁵⁾.

El 70-80% de los GISTs son *benignos*.

Hallazgos sugerentes de malignidad son:

- localización extragástrica,
- tamaño superior a 5 cm,
- un alto índice mitótico en el estudio histopatológico
- la presencia de metástasis hepáticas o peritoneales.

Raramente se asocia a adenopatías mesentéricas o retroperitoneales.

Caso clínico

Paciente de sexo masculino de 54 años de edad, portador de Diabetes Mellitus tipo 2, en tratamiento con insulina NPH e Insulina cristalina.

Acude a Servicio de Urgencia por clínica de 4 días de evolución, caracterizado por *melenas* en varias oportunidades, acompañado de *astenia* y *disnea* de esfuerzo progresivas.

Al ingreso hemodinamia estable, taquipneico, con valores de Hb de 6,5 g/dL.

Se realiza transfusión de 3 volúmenes de glóbulos rojos, con posterior control de Hb de 9 g/dL.

Posteriormente se realiza una endoscopia digestiva alta en el contexto de una hemorragia digestiva alta, constatándose a nivel del antro distal sobre curvatura mayor y cara anterior “*lesión polipoidea ulcerada en el vértice de aproximadamente 2,5 a 3 cm de diámetro*”, resto de la lesión cubierta por mucosa normal (ver Figura 1).

La biopsia informa: neoplasia fusocelular con leve atipia nuclear en submucosa de pared gástrica sin actividad mitótica ni necrosis; inmunohistoquímica: neoplasia fusocelular CD117 positiva, CD34 marcadamente positiva, desmina y sinaptofisina negativas.

Conclusión diagnóstica: **tumor estromal gastrointestinal**.

Se realiza tomografía axial computada en la que no se observa invasión a órganos vecinos ni metástasis a distancia.

Se plantea la exéresis de la tumoración por vía laparoscópica con guía endoscópica peroperatoria. El departamento de Gastroenterología y Endoscopia sugiere el marcaje con tinta china de la tumoración por vía endoscópica.

Riesgo de recurrencia en tumores de GIST resecables		
Riesgo	Tamaño	Índice Mitótico
Muy bajo riesgo	< 2 cm	< 5 mitosis en 50 campos
Riesgo bajo	2-5 cm	< 5 mitosis en 50 campos
Riesgo intermedio	< 5 cm	6-10 mitosis en 50 campos
	5-10 cm	< 5 mitosis en 50 campos
Riesgo alto	> 10 cm	Cualquier índice mitótico
	Cualquier tamaño	> 10 mitosis en 50 campos
	> 5 cm	> 5 mitosis en 50 campos

Tabla 1

Finalmente se realiza resección tumoral videolaparoscópica previa tinción endoscópica con 2 mL de tinta china sobre la tumoración (ver Figura 2).

A la laparoscopia no se constata líquido libre abdominal, no se visualizan metástasis y se constata tinción oscura de toda la cara anterior a nivel del cuerpo gástrico, no pudiéndose realizar precisión de límites tumorales para resección, por lo que se decide conversión a cirugía convencional.

Se constata tumoración de aproximadamente 4 cm en antro gástrico pericurvatura mayor, se realiza gastrectomía subtotal + anastomosis gastro-yeyunal en Y de Roux (ver Figura 3 y 4).

La Anatomía Patológica informa: en antro gástrico neoplasia fusocelular con ulceración de la mucosa, atipia nuclear leve y 5 mitosis por campos de gran aumento, márgenes quirúrgicos libres de lesión (GIST de bajo riesgo) (ver Tabla 1).

El paciente presenta buena evolución en el post-operatorio, con buena tolerancia de la vía oral y al 10º día se indica alta quirúrgica en plan de seguimiento por consultorio externo.

En su día 30 de post operatorio el paciente acude por episodio de aproximadamente 10 días de evolución que cursa con dolor de inicio insidioso, localizado en epigastrio, tipo pesadez, de intensidad leve, asociado a ingesta de alimentos, que no irradia y que se acompaña de náuseas y vómitos post-prandiales inmediatos (intolerancia digestiva). Refiere pérdida de peso de aproximadamente 10 kg en este intervalo de tiempo.

Al examen físico llama la atención: distensión abdominal asimétrica a expensas de un mayor abombamiento en epigastrio.

Ante la sospecha de una estenosis de la anastomosis y gastroparesia post-gastrectomía se realiza tránsito esofago-gastro-duodenal en el que se constata falta de pasaje de contraste de estómago a duodeno y una gran cámara gástrica. (Figura 5). Se realiza además una endoscopia digestiva alta en la que se constata una gran cantidad de residuos en cámara gástrica y llama la atención ausencia total de peristalsis.

Se instala sonda naso-yeyunal (SNY) para nutrición. Se inician gastroquímicos con diagnóstico de gastroparesia funcional. En su 12º día luego de la segunda intervención, se inicia ingesta de líquidos claros con buena tolerancia.

Posteriormente se realiza tránsito gastrointestinal constatándose buen pasaje de contraste a duodeno (ver Figura 6).

Se concluye que el paciente había presentado un síndrome de vaciamiento gástrico atrasado (gastroparesia), que cedió con reposo gástrico, gastroquímicos (metoclopramida, eritromicina vía oral y levosulpiride) y nutrición enteral por sonda naso-yeyunal.

Se otorga el alta quirúrgica, con buena evolución, previa retirada de SNY y con buena ingesta vía oral.

Recibió evaluación oncológica y se decide inicio de Imatinib.

En su octavo mes post-operatorio presenta buena evolución con aumento de peso de aproximadamente 15 kg y restablecimiento de sus actividades laborales.

Los estudios de imágenes a la fecha, no muestran lesiones residuales o de recurrencia.

Discusión

La edad del paciente en cuestión se encuentra dentro de la franja etaria mencionada previamente.

Como cualquier otro tumor gastrointestinal primario, los GIST se caracterizan por síntomas clínicos inespecíficos, como dolor abdominal vago, pérdida de peso y sangrado oculto de tracto gastrointestinal. Aunque la hemorragia aguda, la perforación o la obstrucción puede llevar a una emergencia como forma de presentación, los tumores de GIST pueden crecer hasta un tamaño considerable antes de la presentación quirúrgica, usualmente crecen insidiosamente como una masa extraluminal con origen en la submucosa de una manera no invasiva, característicamente empujando los órganos adyacentes fuera de la masa en expansión (6).

La ecografía suele ser la técnica inicial de diagnóstico en muchos pacientes con tumores GIST, suelen aparecer como tumores grandes de baja ecogenicidad (7). Algunos aparecen en estudios endoscópicos como tumores submucosos con o sin ulceraciones de la mucosa (7). La tomografía axial computarizada con contraste es el método de elección en pacientes con sospecha de masa abdominal.

El paciente presentado acudió por una clínica de hemorragia digestiva alta en cuyo contexto se realizó una endoscopia digestiva alta constatándose ulceración de la mucosa y toma de biopsia cuya histología fusocelular y

a la inmunohistoquímica CD117 positivo, CD34 marcadamente positiva que nos llevó al diagnóstico de tumor de GIST.

Histológicamente se distinguen tres patrones arquitecturales:

- fusiforme (70%),
- epiteliode (20%), y
- mixto (10%) (8).

Algunos tumores presentan una densidad celular alta, lo cual se ha relacionado con mayor agresividad. En otros, se observa una franca atipia citológica, sobre todo en epitelioides y gástricos.

Curiosamente, a veces, se asocia a una escasa actividad mitótica, lo cual les hace ser menos agresivos. Las vacuolas paranucleares citoplasmáticas se observan en el 5% de los casos, preferentemente en GIST gástricos.

En cuanto al **inmunofenotipo**, la mayoría (95%) expresan CD117, tinción difusa citoplasmática, con refuerzo de membrana o en acúmulos perigoligianos. Otros marcadores a menudo positivos son CD34 (60-70%), actina músculo liso (15-60%), S100 (10%), y desmina (rara vez).

Esporádicamente se ha observado expresión de NSE, neurofilamentos, cromogranina, y queratinas 8 y 18 (8). La *nestina*, es un filamento intermedio tipo VI típico de células stem incluidas las de sistema nervioso y sistema muscular. Su determinación es positiva en casi todos los GIST, pero también en schwannomas, melanomas y rabdomiosarcomas, por tanto es poco específica (4).

El **diagnóstico diferencial** se debe hacer con lesiones similares morfológicamente, o CD34 positivas como: tumores fibrohistiocitarios, tumores de vaina nerviosa periférica, tumor fibroso solitario, angiosarcoma, sarcoma de Kaposi, pólipo fibroide inflamatorio, tumor miofibroblástico inflamatorio, así como con tumores que expresen c-KIT: melanoma, liposarcoma dediferenciado, carcinoma indiferenciado de células pequeñas de pulmón, condrosarcoma mixoide extraesquelético, sarcoma ewing, neuroblastoma, sarcoma granulocítico, etc. (4). El potencial maligno de los GIST va desde tumores de comportamiento benigno hasta sarcomas agresivos. De estos tumores, un 30% tienen un comportamiento agresivo, con una alta tasa de recurrencia local, diseminación peritoneal y metástasis hepáticas (16).

En la actualidad, el **pronóstico** de los pacientes se estratifica mediante un sistema de clasificación basado en el tamaño tumoral y el índice mitótico descrito por Fletcher el año 2002 (8).

El mejor **tratamiento**, desde el punto de vista del pronóstico, es la cirugía con resección completa. Aún así, la recurrencia alcanza valores de entre un 27% a un 84%, con una mortalidad asociada al tumor de entre un 30,8% a un 68%, siendo menores en los tumores de pequeño tamaño y en los que la resección quirúrgica fue completa (9).

El tratamiento quirúrgico de los GIST se puede realizar con varias técnicas: abierta; laparoscópica; endoscópica; combinada laparoscópica y endoscópica; y laparoscópica asistida por endoscopia (11, 12, 13).

Estos resultados no muy alentadores generan múltiples controversias, entre ellas:

- el papel de la neoadyuvancia
- el papel de la laparoscopia.

Neoadyuvancia en tumores GIST

Una de las grandes limitaciones del tratamiento quirúrgico del GIST primario viene dada por su presentación en localizaciones anatómicamente difíciles o por la presencia de tumores de gran tamaño.

Cuatro son los factores que determinan la aplicabilidad de la neoadyuvancia:

- capacidad de lograr la resecabilidad tumoral
- disminuir la extensión necesaria de la cirugía para lograr una resección R0
- mejorar el resultado funcional esperado y
- disminuir el riesgo de rotura tumoral.

En el caso de GIST gástricos de gran tamaño suele ser necesario el empleo de resecciones masivas en bloque. La neoadyuvancia podría facilitar el empleo de resecciones gástricas más limitadas (10).

Todas estas recomendaciones hay que tomarlas con cautela al basarse en datos proporcionados por series con un escaso número de pacientes y realizados por grupos con gran experiencia. Más aún, esta actitud no está exenta de riesgos, fundamentalmente el de perder al enfermo en un intento de reducir el tamaño tumoral y que este no responda haciéndose irreseccable. En nuestro planteamiento terapéutico no realizamos neoadyuvancia debido a que el tamaño del tumor no entrañaba una dificultad para la resección.

Laparoscopia en tumores GIST

El papel de la laparoscopia se ha visto facilitado porque estos tumores son de frecuente localización gástrica, lo que los hace técnicamente muy accesibles y porque no precisan de linfadenectomía. Sin embargo, su aplicación presenta 3 grandes controversias:

- el manejo de tumores mayores a 2 cm;
- la localización y tratamiento de tumores intraluminales submucosos, y
- la resección de tumores localizados en la UGE, antro piloro y cara posterior gástrica.

Inicialmente las guías limitaban el empleo de la laparoscopia a tumores gástricos menores a 2 cm debido al alto riesgo de sembrado tumoral por manipulación y rotura tumoral.

Diversas publicaciones obligaron a reevaluar estas recomendaciones. Así Novitsky, en una serie de 50 casos resecados vía laparoscópica y con un tamaño medio de 4,4 cm, no evidencian diferencias en términos de recurrencias o eficacia respecto de una serie abierta histórica. Este autor, así como otros surgieron que las indicaciones de la National Comprehensive Cancer Network (NCCN) deberían expandirse pues estaban dirigidas a evitar el uso de la laparoscopia por grupos sin expertos en un intento de evitar un incremento en la tasa de rotura tumoral intraoperatoria.

Otani, en base a sus resultados, considera que en tumores de 2-5 cm o tumores menores a 2 cm pero en crecimiento deben tratarse mediante laparoscopia pura, mientras que los tumores mayores a 5 cm localizados cerca del píloro o el cardias serían ideales para laparoscopia asistida con la mano.

Estos resultados, así como otros, han hecho que en la guía de la NCCN de 2007 se recomiende la cirugía laparoscópica en tumores de hasta 5 cm, mientras que aquellos con diámetros mayores serían subsidiarios de una laparoscopia asistida.

De nuevo, las limitaciones impuestas en caso de tamaños mayores a 5 cm tiene su base en que estos tumores son más frágiles, más vascularizados, con mayor componente necrótico, todo lo que los hace más frágiles y además, con una pseudocápsula mayor y una mayor probabilidad de que estén adheridos a estructuras vecinas. Por ello, solo aquellos centros con gran experiencia en cirugía laparoscópica deberían reseccionar GIST de gran tamaño. En cualquier otra circunstancia, la conversión a cirugía abierta es mandatoria.

En este sentido, los principales factores asociados con la conversión son:

- tumores localizados en la unión gastroesofágica,
- invasión local de órganos adyacentes,
- asociación con otras lesiones tumorales,
- perforación tumoral preoperatoria,
- adherencias intensas y
- tamaño tumoral grande.

En pequeñas lesiones submucosas o de crecimiento intraluminal podría plantearse la resección endoscópica. Sin embargo, la alta tasa de perforaciones y de bordes afectos obliga a replantear esta indicación. En estos casos es preferible el abordaje combinado laparoscópico, que se indica, sobre todo, en lesiones de la cara anterior gástrica.

El uso de la endoscopia intraoperatoria permite la identificación del tumor, facilita su resección y permite el control de la línea de sutura. Así, en algunas series, la localización tumoral laparoscópica solo pudo hacerse en el 23% de los

casos, mientras que cuando se hizo conjuntamente con la endoscopia, se localizaron el 99% de las lesiones.

Por supuesto, nunca debe aceptarse un abordaje laparoscópico potencialmente R1 si el abordaje abierto garantizaría una resección R0.

Por otra parte la morbimortalidad es mínima, la estancia hospitalaria muy reducida, y no se observan problemas relacionados con la herida quirúrgica. Hemos de señalar que no existen estudios prospectivos randomizados que comparen cirugía abierta vs laparoscópica, disponiéndose solo de estudios comparativos respecto de series por vía abierta históricas.

De todas formas estos resultados deben ser valorados con cautela: estas series se centran en GIST gástricos, de mejor pronóstico que los extragástricos, existiendo además un sesgo de selección^(12,13).

En nuestro caso planteamos resección videolaparoscópica con asistencia endoscópica. Ante la localización en antro y dificultad para su marcación endoscópica se convirtió a cirugía convencional. De esta manera se aseguraron los márgenes quirúrgicos y la manipulación adecuada del tumor para evitar siembras peritoneales.

Conclusiones

El mejor tratamiento para los tumores de GIST, desde el punto de vista del pronóstico, es la cirugía con resección completa.

La neoadyuvancia podría facilitar el empleo de resecciones gástricas limitadas por el tamaño de tumor o su localización. No obstante, esta recomendación hay que tomarla con cautela debido a que se basan en datos proporcionados por series con un escaso número de pacientes.

La resección videolaparoscópica de los tumores de GIST podría ser factible con una buena selección de los pacientes en base al tamaño de tumor, su localización y la experiencia del cirujano.

Recibido: 18/03/2014

Aprobado: 05/05/2014

Bibliografía

- Mazur MT, Clark HB. Gastric stromal tumors: reappraisal of histogenesis. Am J Surg Pathol 1983;(7): 507-519.
- Hirota S, Isoaki K, Moriyama Y, et al. Gain-of-function mutations of C-KIT in human gastrointestinal stromal tumors. Science 1998;(279): 577-580.
- Bucher P, Villiger P, Egger J-F, et al. Management of gastrointestinal stromal tumors: from diagnosis to treatment. Swiss Med Wkly 2004;(134): 145-53.
- Miettinen M, Lasota J. Gastrointestinal stromal tumors (GISTs): definition, occurrence, pathology, differential diagnosis, and molecular genetics. Pol J Pathol 2003;(54): 3-24.
- Bas-Salanh A, Prokop M, Uffmann M et al. Dedicated multidetector CT of the stomach: Spectrum of diseases. Radiographics 2003;(23): 625-644.
- Tumor de gist: presentación de dos casos clínicos. Revista médica de Costa Rica y Centroamérica LXIX. 2012;(603):373-377
- Oyandedel R, O'Brien A, Pizarro A, Zamora E, Menias C. Tumor estromal gastrointestinal (GIST): formas de presentación. Rev.chil. Radiol. 2005;(11):13-18.
- Fletcher CDM, Berman JJ, Corless C, et al. Diagnosis of gastrointestinal stromal tumors: A consensus approach. HumPathol 2002;(33): 459-465.
- Huang CC, Yang CY, Lai IR, Chen CN, Lee PH, Lin MT. Gastrointestinal stromal tumor of the small intestine: a clinicopathologic study of 70 cases in the postimatib era. World J Surg 2009; (33): 828-834
- Fiore M, Palassini E, Fumagalli E, Pilotti S, Tamborini E, Stacchiotti S, et al. Preoperative imatinibmesylate for unresectable or locally advanced primary gastrointestinal stromal tumors (GIST). Eur J SurgOncol. 2009;(35):739-45.
- Warsi AA, Peysers PM. Laparoscopic resection of gastric GIST and benign gastric tumours: evolution of a new technique. SurgEndosc 2010;24(1):72-78.
- JuanAngelFernandez, María Encarnación Sanchez y PascualParrilla: Controversias en el tratamiento quirúrgico de los tumores del estromagastrointestinal(GIST)primarios CIRESP. 2010;88(2):69-80
- Helmut Segovia. Tumor de estroma gastrointestinal. Rev Argent Resid Cir. 2010; 15(1-2):36-40.

Siempre junto a ustedes



Prescripción segura



En venta en las principales librería y farmacias
y en Farmanuario, O'Leary 693 esq. Haedo - Tel. 495 572
paraguayo@farmanuario.com - www.farmanuario.com

