

Más allá de la terapia

Baxter ofrece un portafolio integral para la administración de medicamentos, ofreciendo sistemas seguros que ayudan en la prevención de las infecciones hospitalarias y los errores de medicación, optimizando la gestión médica y clínica. Soportamos nuestro portafolio con educación continuada, soporte científico especializado y servicio personalizado enfocado en terapias integrales, garantizando la seguridad del paciente.

Las soluciones en bolsa Baxter/Viaflex brindan tranquilidad:

Envase totalmente flexible para evitar volúmenes residuales.



Ofrecen seguridad al paciente

- Sistema Cerrado que mantiene la esterilidad de la solución IV y no permite la contaminación.
- Triple barrera de protección: protector externo, espacio y membrana interior estéril.
- Puerto de conexión, que permite completa adherencia al equipo IV, salvaguardando la hermeticidad de la conexión.
- Puerto estéril auto sellable.
- Funda protectora que permite la integridad de la solución IV.
- Sobrebolsa para mayor protección contra potencial contaminación y polvo.
- Ojal resistente (5kg) de rápida instalación.
- Cumple con la prueba de resistencia a roturas ISO 15747.

Representa en Paraguay:



Boquerón 676 c/ Misiones
Asunción, Paraguay
Tels: 203860/1 - Fax: 213973

Baxter

Diverticulitis Cecal Solitaria

Dra. Allison Espínola*, Dr. Luis Aníbal Da Silva*, Dr. Agustín Rodríguez*,
Dra. Lía Theys**, Dr. Ismael Zelada**, Dr. Federico Espínola**.

*Cirujanos de Urgencias ** Médicos Residentes
II Cátedra de Clínica Quirúrgica. Hospital de Clínicas.
Facultad de Ciencias Médicas. Universidad Nacional de Asunción. Paraguay

Resumen: La diverticulitis cecal solitaria es una patología infrecuente que se observa en el 0,17% de las personas, capaz de originar cuadros agudos de fosa iliaca derecha, indistinguibles clínicamente de una apendicitis aguda.

Presentamos la historia clínica de un varón de 60 años, que consulta por cuadro de dolor en fosa iliaca derecha, realizándose el diagnóstico intra-operatorio de diverticulitis cecal solitaria, y resolviéndose quirúrgicamente.

Se realizó la correspondiente revisión literaria y puesta al día de esta patología, muchas veces no tenida en cuenta.

Palabras clave: Diverticulitis cecal, diverticulitis solitaria, cuadro agudo de abdomen

Abstract: The solitary cecal diverticulitis is an uncommon condition that is observed in 0.17% of individuals, and can cause acute episodes of right lower quadrant clinically indistinguishable from acute appendicitis.

We report the clinical history of a 60 year old man who consulted for right iliac fossa pain, performing intra-operative diagnosis of solitary cecal diverticulitis, that was resolved surgically.

Was performed the corresponding literature review and updating of this condition, that is often not considered.

Keywords: Cecal diverticulitis, solitary diverticulitis, acute abdomen

Introducción

En occidente la *enfermedad diverticular del colon* afecta típicamente el colon izquierdo. Los divertículos se presentan en el colon derecho en una tasa de 6.7 a 14% en países de occidente con una prevalencia de 1 a 2.5%, y entre ellos aproximadamente del 10 al 15% desarrollan diverticulitis. (1) Greaney en su trabajo reportó una incidencia de 1 en cada 1.000 laparotomías de urgencia por abdomen agudo. (2)

Mientras que la enfermedad diverticular predomina en colon izquierdo, en colon ascendente se sitúa en el 2%, localizándose el 80% de los divertículos en la cara anterior de ciego, afectando sobre todo a varones de alrededor de 40 años (3)

Debemos diferenciar el *divertículo solitario de ciego*, presente en la población general con una frecuencia del 0.17%, de la enfermedad diverticular

E-mail: allisonespino1@hotmail.com

de colon con afección concomitante de ciego que puede aparecer hasta en 6.7%. (3)

Caso Clínico

Paciente de 60 años con cuadro de 24 h de evolución; dolor en fosa iliaca derecha de inicio insidioso, intensidad creciente, tipo puntada, que no irradia, acompañado de náuseas y vómitos en 3 oportunidades de contenido alimentario, sin sensación febril.

Dentro de los antecedentes patológicos resaltan las múltiples patologías cardíacas que se constataron, con una ecocardiografía previa del paciente que mostraba dilatación ventricular izquierda, hipertrofia excéntrica, hipocinesia global severa, FE 28%, insuficiencia mitral, estenosis aórtica severa, hipertensión pulmonar leve.

Al examen físico presentaba el abdomen plano, blando, depresible, doloroso en fosa iliaca derecha, con defensa muscular y leve signo de irritación

Dislep[®]
LEVOSULPIRIDE

Dislep, en dispepsia
y reflujo
gastroesofágico
la respuesta
es doble



Dislep

Antiemético / Inyectables

- Proporciona una excelente protección frente a náuseas y vómitos en todo tipo de pacientes (Oncológicos, post-operatorios)
- Es el antiemético con un mejor perfil de seguridad
- La eficacia y seguridad son significativamente superiores a las metoclopramidas

Dislep

Gastroprocinético / Gotas, Comprimidos

- Mayor eficacia gastroprocinética (doble mecanismo de acción)
- Excelente relación seguridad/eficacia
- Único sin interacciones con fármacos metabolizadores por CIT P450

Con la Garantía de **ferrer**

Representa en Paraguay: **index s.a.c.i.**

Boquerón 676 c/ Misiones
Asunción, Paraguay
Tels: 203860/1 - Fax: 213973

peritoneal, ruidos hidroaéreos RHA (+) y al tacto rectal fondo de saco de Douglas no abombado ni doloroso.

En la valoración paraclínica el paciente presentó:

- Hb: 12,3; Hto: 36%;
- GB: 13.300; N: 83%; Ptl: 226.000
- Proteínas: 5.6; Alb: 2.8;
- PCR (+) débil.
- Orina: Ligeramente turbia, no proteínas ni hemoglobina, Leucocitos: 2-3/ campo. Cel. Epit: 1-2/c

Conducta

El paciente es intervenido de urgencia con diagnóstico pre-operatorio de **apendicitis aguda**, se plantea apendicetomía por vía convencional.

En el acto quirúrgico se constata **apéndice sano y divertículo cecal solitario de característica gangrenosa** de base ancha (aprox. 2 cm de diámetro) de consistencia friable.

Se procede a realizar **colectomía derecha** y se decide anastomosis ileotransversa término-lateral, teniendo en cuenta las múltiples patologías cardiacas del paciente que condicionaría un futuro acto quirúrgico.

Ingresa a Unidad de Cuidados Intensivos (UCIA) para monitoreo post-quirúrgico, donde recibe inotrópicos por insuficiencia cardiaca congestiva global y diuresis forzada con diuréticos de asa.

Evolución

El paciente presentó una buena evolución quirúrgica, siendo otorgada el alta quirúrgica al 8° día del post-operatorio.

Durante su internación en UCIA presentó un cuadro compatible con **neumonía intrahospitalaria**, que fue tratado con antibióticos, sin mejoría, agregándose insuficiencia respiratoria en la evolución.

En su 20° día de internación en UCIA obita pese a las maniobras de resucitación.

Discusión

La **diverticulitis solitaria de ciego** constituye una patología infrecuente en la población general (0,17%), siendo hallazgo incidental en algunas laparotomías por abdomen agudo u otros motivos.⁽³⁾

Generalmente representa un dilema para los cirujanos de guardia.

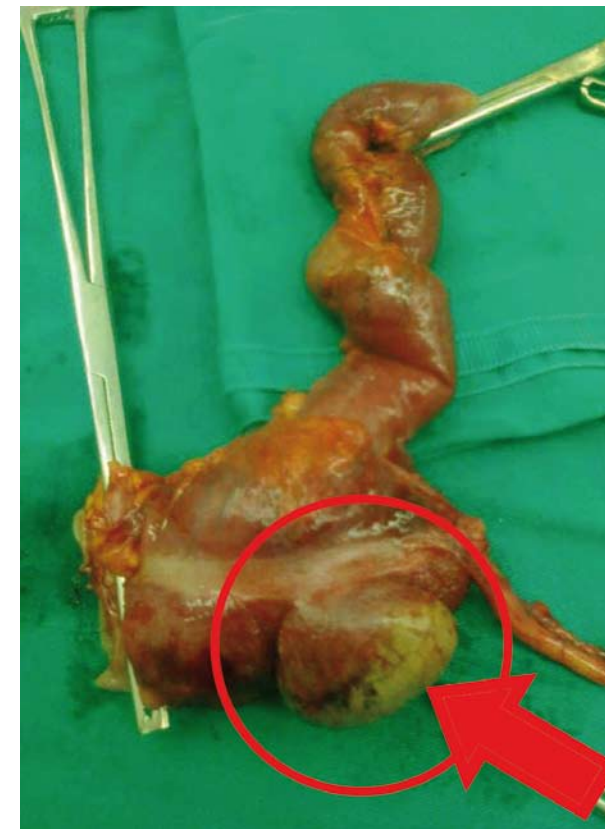


Figura 1: Pieza quirúrgica resecada que muestra el divertículo cecal

frecuentes, adquiridos y falsos divertículos (pseudodivertículos).^(5, 6)

Son más frecuentes en el oriente, por lo que se lo relaciona con factores genéticos y raciales.^(1, 3, 5, 6)

Los divertículos cecales surgen de una proyección sacular, a partir de la sexta semana de gestación. Se ubican medialmente a la válvula ileocecal y no se asocian a la presencia concomitante de divertículos en otros segmentos colónicos.⁽⁶⁾

Son silentes hasta que se complican, por inflamación, sangrado o perforación.⁽¹⁾ Cuando se inflaman, la complicación más frecuente, en el 13,4% de los casos, se presentan con un cuadro indistinguible de la apendicitis aguda, con dolor en el cuadrante inferior derecho, de aproximadamente 24 h de evolución, sin náuseas o anorexia, en ocasiones en pacientes ya apendicetomizados.^(1, 5, 6, 7)

Es extremadamente difícil distinguir entre estas dos patologías basándose sólo en la presentación clínica, y el porcentaje de error diagnóstico es mayor al 90% previo a la cirugía.⁽¹⁾

También la ecografía abdominal es útil, mostrando la masa heterogénea en fosa iliaca derecha, gas en la pared colónica o inclusive colecciones francas en la región^(10, 11)

Ante la sospecha diagnóstica sería de utilidad la TAC de abdomen, con la que se llega al diagnóstico con una sensibilidad y especificidad del 98%, aunque en el servicio de guardia por la disponibilidad limitada de medios no siempre se realiza.^(6, 14)

En la mayoría de los casos, **el diagnóstico se hace durante la cirugía**, y en cuanto a qué conducta seguir no existen guías claras, ni consenso.^(1, 5, 6, 7, 8, 9)

Entre los diagnósticos diferenciales se citan procesos como:

- tuberculosis intestinal,
- enfermedad de Crohn,

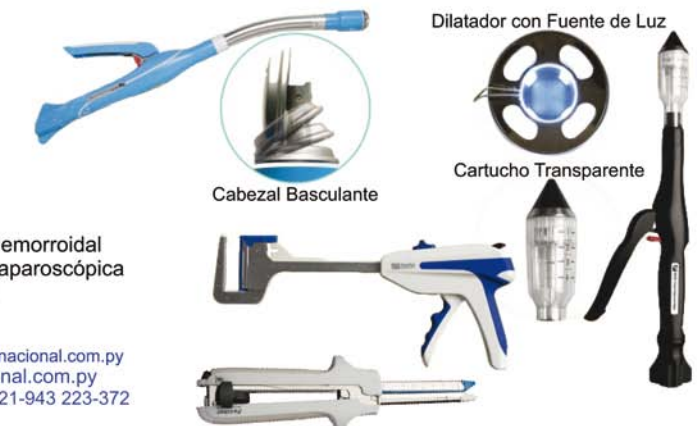

SUTURAS MECÁNICAS

- * Sutura Mecánica Lineal
- * Sutura Mecánica Lineal Cortante
- * Sutura Mecánica Circular
- * Sutura Mecánica Hemorroidal
- * Sutura Mecánica Laparoscópica
- * Grapadora de Piel



E-mail: chacointer@chacointernacional.com.py
Web: www.chacointernacional.com.py
Telé/fax: 221-939 232-809 221-943 223-372
Celular: 0982-679-111



- cáncer de colon, actinomicosis,
- perforación por cuerpo extraño, etc. (5, 6)

Si el diagnóstico es pre-operatorio, se indica tratamiento médico, con antibióticos de amplio espectro, en forma similar a la diverticulitis del colon sigmoides. (6, 7, 8)

Dependiendo de las condiciones locales, en la diverticulitis aguda se indican varias técnicas:

- diverticulectomía,
- resección segmentaria del colon y ciego, y
- en casos de sospecha de neoplasia la hemicolectomía derecha con criterio oncológico (1, 4, 5, 6, 10, 12, 13, 14)

Incluso existen artículos que describen la posibilidad de tener un hallazgo de diverticulitis sin perforación, y la conducta sería cerrar la pared sin ningún gesto quirúrgico y tratamiento con antibióticos. (6, 14, 15)

También la literatura describe la posibilidad de un hallazgo incidental del divertículo cecal no inflamado, durante una laparotomía por otro motivo. En ese caso consideran correcto su invaginación con puntos de sutura. (1, 5, 6, 13)

Conclusión

La diverticulitis cecal es una enfermedad de aparición infrecuente dentro del espectro de los cuadros de abdomen agudo, pudiendo tratarse médicamente si su diagnóstico es preoperatorio.

Si el diagnóstico es intraoperatorio, el cirujano cuenta con diversas técnicas para su tratamiento, teniendo en cuenta las características del hallazgo.

Artículo recibido: 04/2013
Aprobado para publicar: 05/2013

Bibliografía

1. Comisario R, Estévez S, Blanchet G, Vizcaino A. Divertículo solitario del ciego abscedado. Reporte de un caso clínico. Revista de Posgrado de la VI Cátedra de Medicina. N° 188 – Diciembre 2008. Cátedra V de Cirugía de la Facultad de Medicina UNNE.
2. Greaney EM, Snyder WH. Acute diverticulitis of the cecum encountered at emergency surgery. Am J Surg 1957; 94: 270-281.
3. Martínez Sanchíz C, Miota de Llama J, Cascales Sánchez P, Valero Liñán A, Moreno Resina J. Diverticulitis cecal solitaria con enterolitiasis en su interior en paciente intervenido por sospecha de apendicitis aguda. Cartas al Director. REV ESP ENFERM DIG (Madrid). Vol. 100, N.º 8, pp. 515-523, 2008.
4. Potier F. Diverticuliteetappendicite. Bull MemSocAnat (París). 1912; 37: 29-31.
5. Karatepe O, Gulcicek O, Adas G, Battal M, Ozdenkaya Y, Kurtulus I, AltioK M, Karahan S. Cecal diverticulitis mimicking acute Appendicitis: a report of 4 cases. Department of General Surgery, Okmeydaný Training and Research Hospital, Istanbul, Turkey. World Journal of Emergency Surgery 2008, 3:16 doi:10.1186/1749-7922-3-16.
6. Chedid A, Domingues L, Chedid M, Villwock M, Mondelo A. Divertículo Único Do Ceco: experiência de um hospital geral brasileiro. Arq Gastroenterol. 2003;40(4): 216-219.
7. Hyoung-Chul Park, Bong Hwa Lee. Suspected uncomplicated cecal diverticulitis diagnosed by imaging: Initial antibiotics vs laparoscopic treatment. World J Gastroenterol 2010 October 14; 16(38): 4854-4857. ISSN 1007-9327 (print) ISSN 2219-2840 (online).
8. Li JC, Ng SS, Lee JF, Yiu RY, Hon SS, Leung WW, Leung KL. Emergency laparoscopic-assisted versus open right hemicolectomy for complicated cecal diverticulitis: a comparative study. J Laparoendosc Adv Surg Tech A 2009; 19: 479-483.
9. Wada M, Kikuchi Y, Doy M. Uncomplicated Acute Diverticulitis of the Cecum and Ascending Colon: Sonographic in 18 Patients. AJR. 1990;155: 283-287.
10. Kurer M. Case report: Solitary caecal diverticulitis as an unusual cause of a right iliac fossa mass: a case report. Journal of Medical Case Reports 2007; 1:132 doi:10.1186/1752-1947-1-132.
11. López García, J; Regueiro Mira, F; Bernal Sprekelsen, JC; García Moncó, P; Trullenque Peris, R. Actitud quirúrgica ante la diverticulitis solitaria de ciego. Cir Esp. 2000;68(3): 274-5.
12. Muñoz C César, Mansilla E Juan, Roa S Juan Carlos, Heider C Claudia. Prevalencia de enfermedad diverticular del apéndice cecal en pacientes apendicetomizados por apendicitis aguda. Rev Chil Cir [revista en la Internet]. 2011 Dic [citado 2013 Abr 03]; 63(6): 604-608. Disponible en: http://www.scielo.cl/scielo.php?script=sci_arttext&pid=S0718-40262011000600010-&lng=es. doi: 10.4067/S0718-40262011000600010.
13. Fernández M, Piddo C. Caso clínico radiológico diagnóstico diferencial de la masa defosa iliaca derecha en el adulto mayor. Rev. Med. Clin. Condes - 2009; 20(2) 250-253.
14. Cutajar CL. Solitary cecal diverticula. Dis Colon Rectum 1978;21:627-9.
15. Fischer MG, Farkas AM. Diverticulitis of the cecum and ascending colon. Dis Colon Rectum 1984;27:454-8.